

Департамент здравоохранения города Москвы
ГБУ «НИИ ОЗММ ДЗМ»,
ФГБОУ ВО «МГМСУ им. А.И.Евдокимова» Минздрава России
ФГБУ «НИИ пульмонологии» ФМБА России
ФГАОУ ВО «РНИМУ им. Н.И.Пирогова» Минздрава России
ФГБНУ «НИИ морфологии человека»
ГБУЗ «ГКБ № 31 ДЗМ»
ГБУ РО «Бюро судебно-медицинской экспертизы им. Д.И.Мастбаума»
ФГБУ «НМИЦ хирургии им. А.В.Вишневского» Минздрава России
ГБУЗ «ГКБ им. И.В.Давыдовского ДЗМ»

ПАТОЛОГИЧЕСКАЯ АНАТОМИЯ COVID-19

АТЛАС

Под общей редакцией О.В.Зайратьянца

Москва 2020

УДК _____

ББК _____

Патологическая анатомия COVID-19. Атлас. Зайратьянц О.В., Самсонова М.В., Михалева Л.М., Черняев А.Л., Мишнев О.Д., Крупнов Н.М., Калинин Д.В. Под общей ред. О.В.Зайратьянца. - Москва, ДЗМ, 2020. -с., ил.

Авторы:

Зайратьянц О.В., главный внештатный специалист патологоанатом Департамента здравоохранения города Москвы, главный внештатный специалист-эксперт патологоанатом Росздравнадзора по ЦФО, заведующий кафедрой патологической анатомии ФГБОУ ВО «МГМСУ им. А.И.Евдокимова» Минздрава России, Заслуженный врач РФ, доктор медицинских наук, профессор, вице-президент Российского общества патологоанатомов, председатель Московского общества патологоанатомов;

Самсонова М.В., заведующая лабораторией патологической анатомии ФГБУ «НИИ пульмонологии» ФМБА России, доктор медицинских наук;

Черняев А.Л., заведующий отделом фундаментальной пульмонологии ФГБУ «НИИ пульмонологии» ФМБА России, Заслуженный врач РФ, доктор медицинских наук, профессор; член Президиума Российского общества патологоанатомов.

Мишнев О.Д., главный внештатный патологоанатом Минздрава России по ЦФО, заведующий кафедрой патологической анатомии лечебного факультета ФГАОУ ВО РНИМУ им. Н.И.Пирогова Минздрава России, Заслуженный врач РФ, доктор медицинских наук, профессор, вице-президент Российского общества патологоанатомов;

Михалева Л.М., директор ФГБНУ «НИИ морфологии человека», заведующая патологоанатомическим отделением ГБУЗ «ГКБ № 31 ДЗМ», доктор медицинских наук, профессор, вице-президент Российского общества патологоанатомов;

Крупнов Н.М., главный внештатный патологоанатом Минздрава Рязанской области, начальник ГБУ РО «Бюро судебно-медицинской экспертизы им. Д.И.Мастбаума», Заслуженный работник здравоохранения РФ, кандидат медицинских наук, член Президиума Российского общества патологоанатомов.

Калинин Д.В., заведующий патологоанатомическими отделениями ФГБУ НМИЦ хирургии им. А.В.Вишневого Минздрава России и ГБУЗ «ГКБ им. И.В.Давыдовского ДЗМ», кандидат медицинских наук.

Рецензенты:

Кактурский Л.В. — научный руководитель НИИ морфологии человека, главный специалист-эксперт по патологической анатомии Росздравнадзора, президент Российского общества патологоанатомов, член-корреспондент РАН, доктор медицинских наук, профессор.

Забозлаев Ф.Г. — профессор кафедры клинической лабораторной диагностики и патологической анатомии Академии постдипломного образования ФНКЦ ФМБА России, главный внештатный специалист по патологической анатомии, вице-президент Российского общества патологоанатомов, доктор медицинских наук, Заслуженный врач РФ

Аннотация. Атлас явился итогом аутопсийной работы патологоанатомической службы Москвы по посмертной диагностике проявлений и осложнений COVID-19 в более, чем 2000 наблюдениях – самого большого в мире объема патологоанатомический вскрытий умерших от COVID-19. Это стало возможным благодаря тому, что в Москве в 100% случаев летальных исходов с подозрением на COVID-19 производятся патологоанатомические вскрытия с детальным клинико-морфологическим анализом. Результаты патологоанатомических исследований легли в основу новых методики и классификации, которые детализируют методические рекомендации ВОЗ по выбору причин смерти у умерших при COVID-19. Применение на практике этой методики позволило усовершенствовать не только учет случаев смерти от COVID-19, но и оказало существенное влияние на подходы к лечению таких пациентов. Вкладом в теорию патологии является введение понятия клинических и морфологических «масок» COVID-19. В атласе представлен широкий спектр проявлений и осложнений COVID-19, что позволит наметить пути изучения их патогенеза и морфогенеза, совершенствовать методы диагностики и лечения больных, детальную классификацию причин смерти, прямо или косвенно связанных с COVID-19.

Предназначение. Данный атлас предназначен для врачей-патологоанатомов, судебно-медицинских экспертов, а также врачей всех клинических специальностей и учащихся медицинских образовательных организаций, в том числе при повышении квалификации в ходе непрерывного медицинского образования

Данный атлас является собственностью коллектива авторов и не подлежит тиражированию и распространению без соответствующего разрешения.

ISBN _____

Авторы выражают благодарность за предоставление материалов исследований и помощь в подготовке атласа врачам-патологоанатомам:

Авдалян А.М., заведующий патологоанатомическим отделением ГБУЗ «ГКБ № 40 ДЗМ», д.м.н.

Астахова О.И., заведующая патологоанатомическим отделением ГБУЗ «ГКБ им. С.И. Спасокукоцкого ДЗМ»;

Березовский Ю.С. заведующий отделением патоморфологии ФГБНУ ЦНИИТ МЗ РФ, к.м.н.;

Варясин В.В., заведующий патологоанатомическим отделением ГБУЗ «ГКБ № 52 ДЗМ», к.м.н.

Виноградов С.А., заведующий патологоанатомическим отделением клинической больницы МЕДСИ (АО «Группа компаний «МЕДСИ»);

Волков А.В., заведующий патологоанатомическим отделением ГБУЗ «ГКБ им. Е.О. Мухина ДЗМ» д.м.н., доцент кафедры патологической анатомии ФГАО МУ РУДН, с.н.с. лаборатории соединительной ткани ФГБУ «НМИЦ травматологии и ортопедии имени Н.Н.Приорова» Минздрава России;

Даабуль А.С., заведующий патологоанатомическим отделением ГБУЗ «ГКБ им. М.Е. Жадкевича ДЗМ»;

Добряков А.В., заведующий патологоанатомическим отделением ГБУЗ «ГКБ им. братьев Бахрушиных ДЗМ», к.м.н.;

Золотенкова Н.В., заведующая патологоанатомическим отделением ГБУЗ «ГКБ № 17 ДЗМ»;

Келли Е.И., заведующая патологоанатомическим отделением ГБУЗ «ИКБ № 1 ДЗМ», к.м.н.;

Медников Г.Н., заведующий патологоанатомическим отделением ГБУЗ «ГКБ № 15 им. О.М. Филатова ДЗМ»;

Мельченко Д.С., заведующий патологоанатомическим отделением ЦКБ РАН, к.м.н., доцент;

Орехов О.О., заведующий патологоанатомическим отделением ГБУЗ «ГКБ № 67 им. Л.А. Ворохобова ДЗМ», к.м.н.;

Петрова С.Ю., заведующая патологоанатомическим отделением ГБУЗ «ГВВ № 3 ДЗМ»;

Тишкевич О.А., и.о. заведующий патологоанатомическим отделением ГБУЗ «ИКБ № 2 ДЗМ»;

Цыганов С.Е., заведующий патологоанатомическим отделением ГБУЗ «ГКБ № 4 ДЗМ».

Авторы выражают искреннюю признательность начальнику Бюро судебно-медицинской экспертизы ДЗМ, главному судебно-медицинскому эксперту ДЗМ, доктору медицинских наук С.В.Шигееву и всем сотрудникам Бюро СМЭ ДЗМ за постоянную поддержку, взаимопомощь и тесное сотрудничество.

Предисловие

Атлас явился итогом уникальной аутопсийной работы патологоанатомической службы Москвы по посмертной диагностике многообразных патологических проявлений и осложнений COVID-19 в более, чем 2000 наблюдениях. Не будет преувеличением подчеркнуть, что это самый большой в мире объем патологоанатомических вскрытий умерших от COVID-19.

Московские патологоанатомы в тесном содружестве с клиницистами выступили инициаторами и приняли активное участие в подготовке новой методики и классификации, которые детализируют методические рекомендации Всемирной организации здравоохранения по выбору причин смерти у умерших при COVID-19. Применение на практике этой методики позволило усовершенствовать не только учет случаев смерти от COVID-19 в качестве основной причины смерти либо в составе прочих причин, где он выступил своего рода «катализатором» обострения другого основного заболевания, но и оказал существенное влияние на подходы к лечению таких пациентов.

Важно отметить, что созданная классификация нужна не только для целей статистики и учета причин смерти, но и позволила раскрыть основные особенности течения COVID-19 для корректировки протоколов лечения и тактики ведения больных.

Существенным вкладом в теорию патологии является введение понятия клинических и морфологических «масок» COVID-19, например, инфаркта миокарда или декомпенсации сахарного диабета.

Уже в результате первых патологоанатомических вскрытий были обнаружены тяжелые проявления и осложнения COVID-19 в виде тромбозов и эмболий, микроангиопатии, риска развития почечной недостаточности, декомпенсации сахарного диабета и разнообразных поражений других органов, что позволило оперативно внедрять в клинической практике соответствующие новые протоколы лечения.

Это стало возможным благодаря тому, что в Москве в 100% случаев летальных исходов с подозрением на COVID-19 производятся патологоанатомические вскрытия с детальным клинико-морфологическим анализом их результатов. Так, используются методы полимеразной цепной реакции для идентификации коронавируса, других возбудителей, включая бактериальных, гистологический и иммуногистохимический методы для выявления тончайших изменений в тканях и органах. При этом развитость патологоанатомической службы позволяла формулировать окончательные патологоанатомические диагнозы в течение 2-х недель, при нормативно установленном по стране сроке в 45 дней.

На основе результатов более 2000 аутопсий умерших от COVID-19 московские патологоанатомы составили атлас патологических изменений, выявленных на разных стадиях этого заболевания. Атлас позволяет увидеть спектр возможных проявлений и осложнений COVID-19, наметить пути изучения патогенеза и морфогенеза выявленных структурных изменений, совершенствовать методы диагностики и лечения больных, составить детальную классификацию причин смерти, прямо или косвенно связанных с COVID-19.

**Министр правительства Москвы,
Руководитель Департамента здравоохранения города Москвы
А.И.Хрипун**

Оглавление

Введение

11 марта 2020 г. Всемирная организация здравоохранения (ВОЗ) объявила о начале пандемии новой коронавирусной инфекции, вызванной вирусом SARS-CoV-2, которая стала 11-й в XX-XXI веках.

Первые случаи заболевания были официально зарегистрированы на юго-востоке КНР в г. Ухань (провинция Хубэй) в декабре 2019 г. Несмотря на принятые КНР и ВОЗ беспрецедентные меры по нераспространению новой коронавирусной инфекции, в феврале эпидемия охватила, по меньшей мере, Южную Корею, Иран и Италию, а к марту – и другие страны мира, превратившись в пандемию. В настоящее время эксперты ВОЗ не исключают, что и в Европе (в частности, во Франции) первые заболевшие после поездок в Китай, появились уже в декабре 2019 г. (подтверждено вирусологическими исследованиями).

11 февраля 2020 г. ВОЗ присвоила новой коронавирусной инфекции официальное название – COVID-19 («COronaVIrus Disease 2019»), а международный комитет по таксономии вирусов – официальное название возбудителю этой инфекции – SARS-CoV-2.

В России Постановлением Правительства РФ от 31 января 2020 г. № 66 новый коронавирус SARS-CoV-2, из линии вирусов Beta-CoV B, как и SARS-CoV, и MERS-CoV, включен в перечень заболеваний, представляющих опасность для окружающих, наряду с особо опасными инфекциями II группы патогенности (чума, холера, оспа), утвержденный Постановлением Правительства РФ от 01.12.2004 г. №715.

SARS-CoV-2 – это одноцепочечный РНК-содержащий вирус, принадлежащий к семейству Coronaviridae. Согласно секвенированию генома было показано генетическое сходство нового вируса с ранее известными коронавирусами SARS-CoV (сходство ~ 79%) и MERS-CoV (сходство ~ 50%). S-белок вируса SARS-CoV-2 имеет сродство к рецептору ангиотензинпревращающего фермента 2 (АПФ2), причем его аффинность в отношении этого рецептора в 10-20 раз выше, чем у SARS-CoV, что и

обеспечивает высокую контагиозность. Обсуждается, но не доказана роль рецептора CD147.

Рецептор к АПФ2 экспрессируется в эпителии респираторных путей, альвеолоцитах, альвеолярных моноцитах, эндотелии сосудов, эпителии желудочно-кишечного тракта, мочевых путей, макрофагах и других клетках многих органов и тканей, включая миокард и некоторые отделы ЦНС. SARS-CoV-2 способен к наиболее активной репликации в верхних дыхательных путях. Тропность вируса к эпителию верхних дыхательных путей, вероятно, объясняет непрерывное выделение вируса из глотки и более эффективную передачу SARS-CoV-2, чем SARS-CoV. Течение и прогрессирование болезни COVID-19 в определенной мере напоминает тяжелый острый респираторный синдром (ТОРС, SARS) по репликации вируса в нижних дыхательных путях с развитием вторичной виремии, иммунных нарушений и гипоксии, приводящих к поражению многих органов-мишеней: сердца, почек, желудочно-кишечного тракта и других, клетки которых экспрессируют рецептор к АПФ2, приводя к клиническим ухудшениям на второй неделе от начала заболевания. Однако кардинальным отличием являются развитие микроангиопатии в виде деструктивно-продуктивного тромбоваскулита и гиперкоагуляционного синдрома, а также повреждение органов иммунной системы.

Персистирующий воспалительный статус у пациентов с тяжелой и критической степенью тяжести COVID-19 действует как важный триггер для каскада коагуляции, в частности IL-6, может активировать систему свертывания и подавлять фибринолитическую систему. Вследствие прямого воздействия вируса происходит повреждение эндотелия сосудов легких и периферических сосудов, что также является важным индуктором гиперкоагуляции, как и агрессивный иммунный ответ. Появление антифосфолипидных антител может усиливать коагулопатию.

Такое явление у пациентов с тяжелыми и критическими состояниями редко встречалось при других коронавирусных инфекциях или гриппе типа

А. Клиническое течение COVID-19 характеризуется гиперкоагуляцией с удлинением протромбинового времени, повышением уровня D-димера и фибриногена в сыворотке крови, при почти нормальном активированном частичном тромбопластиновом времени (АЧТВ), что приводит к развитию диссеминированной внутрисосудистой коагуляции (ДВС-синдрома).

Прогрессирование COVID-19 также связывают с постоянным снижением доли лимфоцитов и значительным повышением доли нейтрофилов в крови. Помимо этого в сыворотке крови происходит повышение уровня маркеров воспаления: С-реактивного белка, ферритина, интерлейкина (IL-6, IP-10, MCP1, MIP1A и TNF α). Было показано, что снижение числа лимфоцитов, повышение уровня ферритина, IL-6 и D-димера являются неблагоприятными прогностическими факторами COVID-19. Однако механизмы, лежащие в основе прогрессирующей лимфопении у тяжелых и критических пациентов с COVID-19, остаются неясными. Очевидно, что это может быть связано не только с функциональным истощением лимфоцитов и/или гибелью части лимфоцитов посредством апоптоза или пироптоза, а также патологического митоза собственными макрофагами.

Несомненна роль гиперэргической иммунной реакции на SARS-CoV-2 у части больных, что обуславливают бурное развитие иммунной воспалительной реакции, выраженного синдрома системной воспалительной реакции, с тяжелой альтерацией ткани легких в виде диффузного альвеолярного повреждения, а также и других органов, с развитием картины септического шока. Полагают, что ведущую роль в этом играют CD4+ Т-лимфоциты и различные провоспалительные цитокины («цитокиновый шторм»). Не исключается также роль вирус-индуцированных аутоиммунных реакций.

Обсуждается возможность развития генерализованных форм течения SARS-CoV-2, вирусного сепсиса, и поражением различных органов, включая ЦНС.

Гипотеза о роли вирусного повреждения гемоглобина с развитием химического пневмонита, вызванного продуктами распада гемма, не нашла своего морфологического подтверждения.

Пока не ясны патогенез и морфогенез многих проявлений и осложнений COVID-19, в частности характерной временной потери обоняния (аносмии) - одного из частых симптомов COVID-19, что может быть вызвано как поражением слизистой оболочки носоглотки, так и определенных отделов ЦНС.

При аутопсии умерших от COVID-19 основные патологические изменения выявляют в легких, но нередко отмечают одновременное с легкими поражение других органов, которое по своей тяжести может превалировать над легочной патологией, а также, сепсис и септический шок при присоединении бактериальной инфекции. Следует подчеркнуть, что шок, клинически сходный с септическим, наблюдался и без бактериальной коинфекции.

Патологическая анатомия, патогенез и морфогенез изменений при COVID-19 остаются недостаточно изученными, и раскрытие их особенностей позволит разработать эффективные методы профилактики и лечения этого инфекционного заболевания.

Краткая статистическая информация (2000 патологоанатомических вскрытий умерших от COVID-19 в г. Москве с 20 марта по 22 мая)

Результаты анализа 2000 летальных исходов от COVID-19 в г. Москве с 20 марта по 22 мая, выявили, что соотношение мужчин и женщин составило 1,54 : 1 (1212 мужчин и 788 женщин). Средний возраст умерших был $68,5 \pm 15,63$ лет (от 20 до 99 лет, что, в среднем, составило $72,1 \pm 13,71$ – у женщин и $66,3 \pm 14,58$ лет – у мужчин)

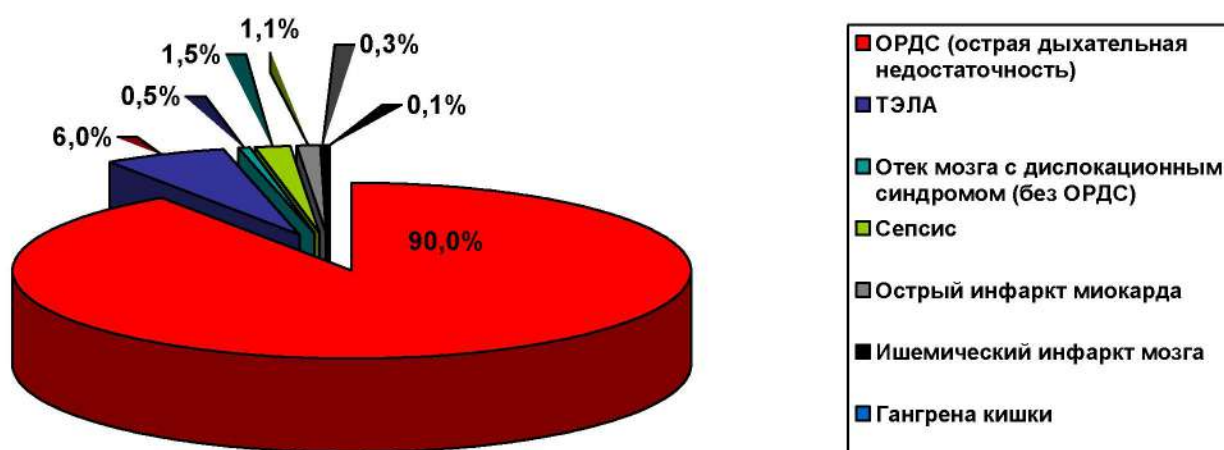


Рис. 1. Частота смертельных осложнений (непосредственных причин смерти, в %) у умерших от COVID-19 в г. Москве с 20 марта по 22 мая 2020 г. (n = 2000).

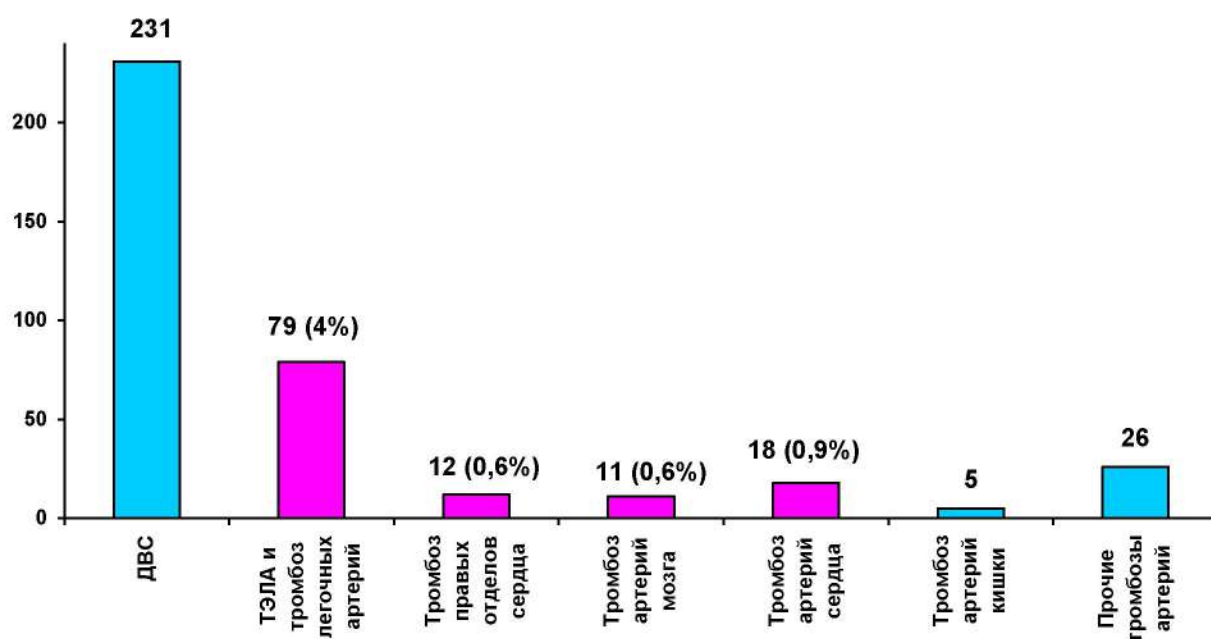


Рис. 2. Частота (абс. цифры) тромботических и тромбоемболических осложнений (смертельных и прочих вместе) у умерших от COVID-19 с 20 марта по 22 мая (n = 2000).

Примечания: 1) тромбозы коронарных артерий сердца, головного мозга и др. – без нестабильных атеросклеротических бляшек; 2) ТЭЛА и тромбоз легочных артерий (крупных ветвей и ствола) представлены вместе, в связи с возможной ошибкой дифференциальной морфологической диагностики на вскрытии; 3) ДВС-синдром подразумевает морфологическую картину распространенного геморрагического синдрома с фибриновыми тромбами в микроциркуляции

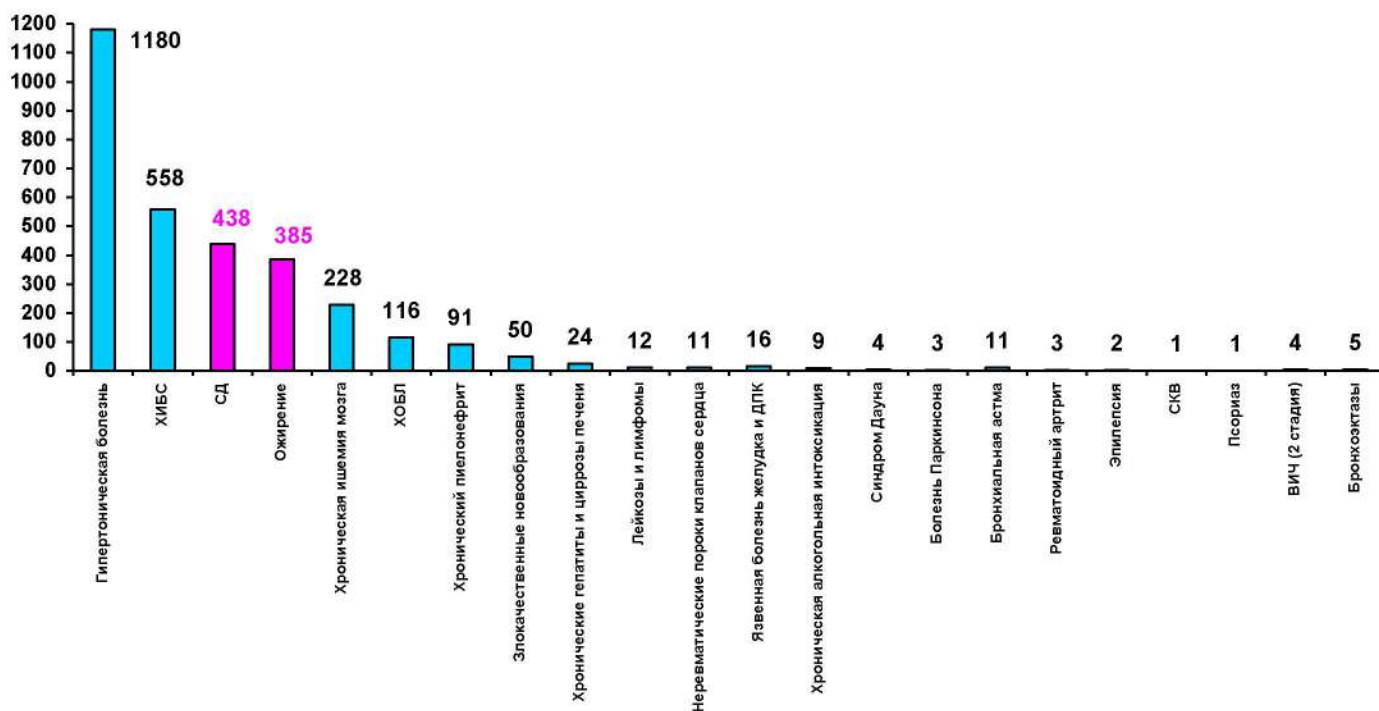


Рис. 3. Коморбидные заболевание (абс. число) у умерших от COVID-19 в г. Москве с 20 марта по 22 мая 2020 г. (n = 2000).

Примечания: 1) частота ожирения и сахарного диабета (СД) выше, чем у умерших без COVID-19; ожирение – 19,3%, из них 4 случая – синдром Пиквика; сахарный диабет 1-го и 2-го типов – 21,9%, из них 5 случаев – СД 1-го типа; 2) частота ГБ, ИБС, ХИГМ, ХОБЛ, БА, хронического пиелонефрита, различных злокачественных опухолей – сопоставима с умершими без COVID-19, частота хронической алкогольной интоксикации (ХАИ) – ниже, чем у умерших без COVID-19

ПАТОЛОГИЧЕСКАЯ АНАТОМИЯ COVID-19

При аутопсии патологические изменения разной степени тяжести и распространенности были выявлены у всех умерших от COVID-19 в легких, однако отмечалось одновременное поражение других органов, которое в отдельных наблюдениях по своей тяжести могло преобладать над легочными изменениями и быть причиной смерти.

Присоединение бактериальной (или, редко, микотической) инфекции в виде вирусно-бактериальной и микотической (клебсиела, стафилококки, кандиды и др.) пневмонии, а также сепсиса и септического (инфекционно-токсического) шока было характерно, преимущественно, у больных, длительно (более недели) находившихся на ИВЛ. Их частота, доказанная морфологически и/или бактериологически, составила, в целом, 37% (746 из 2000 аутопсий), что несколько выше значений, характерных, например, для гриппа А/Н1N1 (около 30%).

Исследование показало, что основным морфологическим субстратом поражения легких является достаточно специфическое диффузное альвеолярное повреждение в сочетании с вовлечением в патологический процесс сосудистого русла легких и альвеолярно-геморрагическим синдромом. Термин вирусной (интерстициальной) пневмонии, широко используемый в клинике, по сути своей отражает именно развитие диффузного альвеолярного повреждения, а при COVID-19 должен подразумевать еще и патологию сосудов легких, прежде всего микроциркуляторного русла – микроангиопатии в виде деструктивно-продуктивного тромбоваскулита. В свою очередь, тяжелое диффузное альвеолярное повреждение является синонимом клинического понятия «острый респираторный дистресс-синдром» (ОРДС). В патологоанатомической практике для макроскопического обозначения этих изменений легких, которые также наблюдаются при различных тяжелых травмах, шоке любой этиологии, применяется термин «шоковые легкие»,

что не совсем корректно для COVID-19, так как не подразумевает поражения сосудистого русла.

На аутопсии легкие увеличены в объеме и массе, причем у части больных поражены, преимущественно, задне-базальные отделы (встречается примерно в трети летальных исходов), а на вскрытии в их передних отделах наблюдается острое вздутие (ткань легких повышенной воздушности, розового цвета, режется с хрустом).

Изменения легких макроскопически соответствовали понятию «шоковое легкое». Ткань легких диффузно уплотнена и, практически, безвоздушна, с поверхности и на разрезе темно-вишневого или красно-бурого цвета (характерного «лакового» вида), с участками ателектазов (дистелектазов), часто обширными сливными кровоизлияниями и, нередко, различной величины геморрагическими инфарктами. Также характерны множественные пристеночные и обтурирующие тромбы ветвей легочных артерий и вен разного калибра, причем в отдельных случаях тромбоз легочных артерий распространялся на правые отделы сердца - желудочек и даже предсердие.

Тромбы ветвей легочной артерии следует дифференцировать с тромбозами, которые также были выявлены в части наблюдений, а их источником явились глубокие вены нижних конечностей, вены малого таза, реже – правые отделы сердца. На плевре характерны наложения фибрина (очаговый и распространенный фибринозный плеврит обычно без значительного выпота в плевральных полостях), причем не только при геморрагических инфарктах. При присоединении бактериальной суперинфекции развивается фибринозно-гнойный плеврит.

Гистологически изменения легких относительно близки к двум классическим фазам диффузного альвеолярного повреждения.

Для экссудативной (первой, ранней) фазы (первые 7-8 суток, реже – до 14-х суток от начала заболевания) были характерны следующие изменения:

- интраальвеолярный отек с примесью в отечной жидкости эритроцитов, моноцитов и макрофагов, спущенных альвеолоцитов, нейтрофилов, лимфоцитов и плазмоцитов;
- гиалиновые мембраны (разной толщины и распространенности, продолжающиеся вплоть до внутренней поверхности бронхиол);
- десквамация альвеолярного (в виде отдельных клеток и их пластов) и бронхиолярного эпителия; появление крупных, неправильной формы альвеолоцитов II типа, с увеличенными ядрами с грубозернистым хроматином и отчетливыми ядрышками (в некоторых из них вокруг ядра видно гало, а в цитоплазме – округлые базофильные или эозинофильные включения, характерные для вирусного повреждения клеток); пролиферация альвеолоцитов II типа, образование их симпластов;
- деструктивно-продуктивный тромбоваскулит, периваскулярная и перибронхиальная лимфо-плазмноклеточная и макрофагальная инфильтрация, а также инфильтрация межальвеолярных перегородок; выраженное полнокровие капилляров межальвеолярных перегородок, а также ветвей легочных артерий и вен, со сладжами эритроцитов, свежими фибриновыми и организующимися тромбами;
- периваскулярные, внутрибронхиальные, внутрибронхиолярные и интраальвеолярные кровоизлияния (являющиеся субстратом для кровохарканья); выраженный альвеолярно-геморрагический синдром характерен для большинства наблюдений, вплоть до формирования, фактически, геморрагических инфарктов (хотя и истинные геморрагические инфаркты не редки);. вторичный интраальвеолярный и периваскулярный гемосидероз выражен минимально;

- мегакариоциты типичного строения в капиллярах межальвеолярных перегородок - так называемая «мегакариоцитарная эмболия», что характерно для «шоковых легких» любой этиологии, в том числе и для септического шока.

В экссудативную фазу диффузного альвеолярного повреждения обнаружен ранее не описанный при поражении другими коронавирусами феномен аутоцитофагии: в просветах альвеол в части наблюдений выявлялись макрофаги, содержащие в своей цитоплазме фрагменты различных клеток, более вероятно - лимфоцитов (апоптотические тельца), а также эритроцитов. Этот феномен имеет сходство с изменениями при вторичном гемофагоцитарном лимфогистиоцитозе, обусловленном вирусной инфекцией. Аналогичные изменения обнаруживаются в лимфоидной ткани.

Пролиферативная (вторая, поздняя) фаза альвеолярного повреждения (после 7- 8 суток и более от начала болезни) характеризовалась следующими изменениями:

- в просветах альвеол накапливался фибрин разной степени зрелости; в части альвеол определялись полиповидные разрастания фибробластической (грануляционной) ткани;
- сливные поля облитерирующего бронхиолита и организующейся пневмонии или участки рыхлого фиброза с щелевидными структурами, выстланными метаплазированным плоским эпителием;
- в части наблюдений обнаружено выраженное интерстициальное воспаление с утолщением и отеком межальвеолярных перегородок, отеком и миксоматозом периваскулярной стромы;
- нередко имело место прогрессирование микроангиопатии и тромбоза микроциркуляторного русла, ветвей легочных артерий и вен разного калибра.

В 37% наблюдений выявлена, наряду с признаками вирусной пневмонии (причем как на экссудативной, так и пролиферативной стадиях

альвеолярного повреждения), бактериальная очаговая, сливная или долевая пневмония. В одном наблюдении с вирусной пневмонией была обнаружена аспирационная бронхопневмония (инородные пищевые фрагменты в просветах бронхов, бронхиол и альвеол).

В более позднюю стадию заболевания в легких (чаще в нижних долях) обнаруживаются участки организуемой пневмонии и умеренно выраженные разрастания фиброзной ткани, а также изменения, характерные для фиброзирующего альвеолита (макроскопически - «сотовое легкое»). Описанные выше изменения в ткани легких в дальнейшем могут приводить к развитию хронической дыхательной недостаточности, вторичной легочной гипертензии и легочного сердца.

В изученных наблюдениях обращала на себя внимание не только выраженность сосудистой патологии легких и альвеолярно-геморрагического синдрома, но и несоответствие классических стадий диффузного альвеолярного повреждения длительности заболевания. Так, в части наблюдений изменения легких, характерные для ранней экссудативной стадии были обнаружены после 14 суток от начала заболевания при отсутствии изменений, характерных для поздней пролиферативной стадии.

Помимо изменений легких, разной степени выраженности, на аутопсиях были выявлены достаточно разнообразные поражения других органов и систем, патогенез которых пока не ясен, но вероятно носит сложный многофакторный характер. Среди таких основных факторов – специфическое повреждающее действие SARS-CoV-2, гипоксия, микроангиопатия и гиперкоагуляция и гиперэргическая иммунная реакция (возможно, и аутоиммунная), а также ятрогенное лекарственное повреждение. Кроме того различные патологические изменения связаны с коморбидными заболеваниями и их осложнениями, что очень характерно для COVID-19, летальные исходы от которого в подавляющем большинстве наблюдаются у больных старших возрастных группа.

В отличие от, например, гриппа, для COVID-19 не характерен трахеобронхит с яркой воспалительной гиперемией. В большинстве наблюдений слизистая оболочка бледная, без явных повреждений, с точечными кровоизлияниями при ДВС-синдроме. Исключением являются умершие, находившиеся на ИВЛ с развитием бактериальных трахеитов и бронхитов.

Типично выраженное острое общее венозное полнокровие, у большей части умерших – микроангиопатия и ДВС-синдром с распространенным геморрагическим синдромом (включая кожу, слизистые и серозные оболочки), свежие или организующиеся тромбы в просветах артерий и вен разной локализации (помимо легких). У отдельных умерших был диагностирован сепсис (этиология – различная бактериальная смешанная флора), протекавший как с полиорганными гнойными очагами (септикопиемия), так как септический шок, что наблюдалось более часто.

В головном мозге обнаружены диффузные гипоксические и очаговые, разной величины ишемические повреждения, вплоть до развития ишемических инфарктов (при тромбозах крупных артерий), микроангиопатия, васкулиты, диапедезные и сливные кровоизлияния, иногда прогрессирующие до геморрагических инфарктов и, реже гематом. В ряде случаев дифференциальная диагностика таких проявлений и осложнений COVID-19 с различными нозологическими единицами из группы цереброваскулярных болезней представляет серьезную проблему, особенно у коморбидных больных.

Лимфоидная периваскулярная и оболочечная инфильтрация, в отдельных наблюдениях (в том числе и в случаях без сепсиса), не позволяет исключить возможность развития специфического энцефалита и менингита.

В миокарде также характерны диффузные гипоксические, метаболические и разной величины ишемические повреждения, реже – микроангиопатия, петехиальные и сливные кровоизлияния. При тромбозах коронарных артерий (в отсутствии нестабильных атеросклеротических

бляшек или вообще атеросклероза) у части умерших развивались мелкоочаговые, реже - трансмуральные инфаркты миокарда, что при выявлении микроскопической картины вирусного повреждения стенки венечной артерии, отсутствии нередко атеросклероза, следует расценивать как проявление или осложнение COVID-19. Такие инфаркты миокарда следует дифференцировать с инфарктами миокарда 1 типа, при осложненных нестабильных атеросклеротических бляшках коронарных артерий сердца – самостоятельными нозологическими единицами из группы ИБС.

Межклеточная и периваскулярная мононуклеарная инфильтрация указывает на возможность развития в редких случаях миокардита различной этиологии, возможно, специфического.

В почках наблюдали гипоксические, метаболические и ишемические повреждения – субстрат нередко наблюдающегося синдрома острой почечной недостаточности с некрозом и дистрофическими/некротическими изменениями эпителия извитых канальцев. Встречались ишемические инфаркты, вследствие тромбозов артерий почек разного калибра. Однако нельзя исключить специфический характер поражения почек в виде микроангиопатии и вариантов повреждения клубочков по типу формирующегося фокального сегментарного гломерулосклероза (коллабирующей гломерулопатии), а также гломерулонефрита (пролиферация мезангиальных клеток и инфильтрация лимфоцитами, фибриноидный некроз капилляров клубочков) с тубуло-интерстициальным компонентом (лимфоидная инфильтрация, отек стромы). Как и при анализе патологических изменений других органов, большие трудности представляет собой дифференциальная диагностика этих проявлений и осложнений COVID-19 с различными коморбидными заболеваниями, в частности, с хроническим пиелонефритом.

В печени во всех наблюдениях выявлялась жировая дистрофия, разной степени выраженности, вероятно, гипоксического и метаболического, возможно и ятрогенного патогенеза. Характерны петехиальные

кровоизлияния и, в отдельных случаях, лимфоидная инфильтрация портальных трактов, сходная с реактивным межлочечным гепатитом (помимо наблюдений с сепсисом, для которого такие изменения типичны). В отдельных наблюдениях обнаружены обширные некрозы ткани печени, вплоть до субтотальных.

В органах иммунной системы выявлен широкий диапазон изменений, зависящий, как и поражения других органов, по-видимому, от инфекционных агентов, длительности болезни, коморбидных заболеваний, особенностей терапии и др. – от выраженного опустошения, напоминающего изменения при ВИЧ-инфекции на стадии СПИД, до разной степени гиперплазии, преимущественно, Т-зависимых, так и, реже - В-зависимых зон лимфоидной ткани. Также, как и в легких, в краевых синусах лимфатических узлов были обнаружены феномены аутоцитотрофии, от гемоцитотрофии до фагоцитоза макрофагами фрагментов и целых лимфоцитов.

Селезенка была в разной степени гиперплазирована, полнокровна, давала умеренный соскок на срезе, встречались ее инфаркты и тромбы в сосудах.

Патология желудочно-кишечного тракта представляет большой интерес в связи с сообщениями о кишечных клинических проявлениях COVID-19 и развитии катарального гастроэнтероколита. Однако изучение изменений слизистой оболочки затруднено посмертным аутолизом и характер патологических изменений желудочно-кишечного тракта остается пока недостаточно изученным.

Изменения кожи отличались необычным полиморфизмом и, вероятно, разнообразной этиологией, от геморрагического синдрома до различных высыпаний, гистологически выявлялась микроангиопатия в виде деструктивно-продуктивного тромбоваскулита.

КЛИНИКО-МОРФОЛОГИЧЕСКАЯ КЛАССИФИКАЦИЯ ПРИЧИН СМЕРТИ ПРИ COVID-19

На основании результатов патологоанатомических вскрытий более 2000 умерших с COVID-19 и накопленного клинического опыта при лечении таких больных, для повышения качества аналитической информации о причинах смерти при COVID-19 и их кодирования по МКБ-10 в рамках рекомендаций ВОЗ от апреля 2020 г. (с их детализацией) целесообразно выделять следующие группы учета по причинам смерти. Такая клинико-морфологическая классификация служит не только целям статистики, но является важной основой для разработки новых протоколов и методов лечения COVID-19.

Первая группа – случаи смерти, в которых COVID-19 являлся основной причиной смерти (U07.1, U07.2).

Вторая группа – случаи смерти, когда COVID-19 не стал основной их причиной и, являясь коморбидным или сопутствующим заболеванием, не оказал существенного влияния на течение основного заболевания и развитие его смертельных осложнений.

Например:

S00-S99; T00-T65 Травмы, отравления

I61.0 – I63.5 Инсульты

I20.0 – I21.3 – Острые инфаркты миокарда 1 типа

I25.5 –Ишемическая кардиомиопатия - 197

I05.2, I35.8 Пороки сердца, декомпенсированные

C00-C97 Онкологические заболевания (включая лейкозы и лимфомы) 4-й стадии

K25-K38, K40-K46, K70.3, K74.6, K85, K80-87 Болезни органов пищеварения (язва желудка с кровотечением и прободением, острая кишечная непроходимость, ущемленная грыжа, острый аппендицит, острый холецистит, цирроз печени алкогольный и неуточненный, острый панкреатит)

A15.2, B18.0- B18.2 Инфекции (туберкулез, вирусный цирроз печени)

Третья группа – случаи смерти, в которых COVID-19 не стал основной их причиной, но являясь сопутствующим заболеванием, оказал существенное влияние на течение основного заболевания и развитие его смертельных осложнений.

Например:

D60-D64 Апластические и другие тяжелые анемии

E10 – E14 Сахарный диабет (только в наблюдениях с комой, диабетической гангреной, синдромом Киммельстила-Уилсона)

E20-E35 Нарушения других эндокринных желез (болезнь Иценко-Кушинга и др.)

E85 Амилоидоз

G35 Рассеянный склероз

G70 Миастения

I33 Острый и подострый эндокардит

I25.3, I25.8 Постинфарктный кардиосклероз, хроническая постинфарктная аневризма сердца с терминальной сердечной недостаточностью

I42 Кардиомиопатия

I67.8 Острая цереброваскулярная недостаточность

I69.0 - I69.4 Последствия цереброваскулярных болезней

I70.2 Атеросклероз артерий конечностей

J44 – J47 Хроническая обструктивная болезнь легких, астма, бронхоэктазы

J60-J70 Болезни легкого, вызванные внешними агентами

J84 Другие интерстициальные болезни легких

J85-J86 Гнойные и некротические состояния нижних дыхательных путей

M05-M08 Ревматоидный артрит (с висцеральными поражениями)

M30 – M36 Системные поражения соединительной ткани

N00-N23 Заболевания почек, терминальная стадия

Однако важно учитывать, что многие самостоятельные соматические заболевания с их смертельными осложнениями следует дифференцировать с

проявлениями и осложнениями COVID-19, такими, например, как инфаркт миокарда, ишемический инфаркт головного мозга, гангрена кишки, а также поражениями, вызванными COVID-19 и приводящими к декомпенсации хронических соматических заболеваний (сахарный диабет, ХОБЛ, болезни системы кровообращения, почек и др.).

Целесообразно внедрить в клиническую практику понятие о **клинических и морфологических «масках» COVID-19**, по аналогии с классическим определением этого понятия для других заболеваний, в основу которого легло учение Е.М.Тареева о клинических масках болезней. В частности, широко распространена классификация «масок» инфекционного эндокардита, туберкулеза и др. Как показали результаты клинимоρφологического анализа спектр таких «масок» для COVID-19 достаточно широк. При этом выделение вместо таких масок течения COVID-19 не оправдано, так как во всех наблюдениях имеется поражение легких в виде разной степени выраженности диффузного альвеолярного повреждения разных стадий.

На основании исследований аутопсийного материала с учетом клинической картины заболевания можно выделить, как минимум, следующие клинические и морфологические маски COVID-19:

- Сердечную
- Мозговую
- Кишечную
- Почечную
- Печеночную
- Диабетическую
- Тромбоэмболическую (при тромбоэмболии легочной артерии)
- Септическую (при отсутствии бактериального или микотического сепсиса)
- Микроангиопатическую (с системной микроангиопатией)
- Кожную

ДИФФЕРЕНЦИАЛЬНАЯ ДИАГНОСТИКА ИЗМЕНЕНИЙ ЛЕГКИХ ПРИ COVID-19 С ВЫЗВАННОЙ ДРУГИМИ ИНФЕКЦИОННЫМИ ФАКТОРАМИ

Макро- и микроскопические изменения легких при новой коронавирусной инфекции COVID-19, в определенной мере сходны с другими их вирусными поражениями, особенно при тяжелом остром респираторном синдроме (SARS-nCoV), ближневосточном коронавирусном синдроме (MERS-CoV) и гриппе типа А.

Характерными морфологическими особенностями является микроангиопатия с выраженным поражением микроциркуляторного русла с ярким альвеолярно-геморрагическим синдромом и разнообразные последствия гиперкоагуляционного синдрома, «цитокинового шторма», гипоксии, а также, возможно, и генерализации вирусного поражения.

Широкое использование метода ПЦР приведет к возможности дифференцировать вирусные возбудители различных поражений легких и других органов. Данная диагностика должна включать оценку не только реплицирующихся агентов, но и число их копий в единице объема. Наличие минимального числа копий SARS-CoV-2 не является показателем заболевания, если нет его клинико-морфологических проявлений, например, поражения ткани легких в виде диффузного альвеолярного повреждения с микроангиопатией и альвеолярно-геморрагическим синдромом.

Обязательным является бактериологическое исследование, для доказательства возникновения вирусно-бактериального поражения, однако следует помнить, что обнаружение бактериального возбудителя также не всегда является доказательством развития вирусно-бактериальной пневмонии без соответствующей морфологической картины.

В следующем разделе, как пример дифференциальной диагностики, кратко представлена патологическая анатомия легких при гриппе А/Н1N1,

ДИФФЕРЕНЦИАЛЬНАЯ ДИАГНОСТИКА ИЗМЕНЕНИЙ ЛЕГКИХ ПРИ COVID-19 И ГРИППЕ А/Н1N1

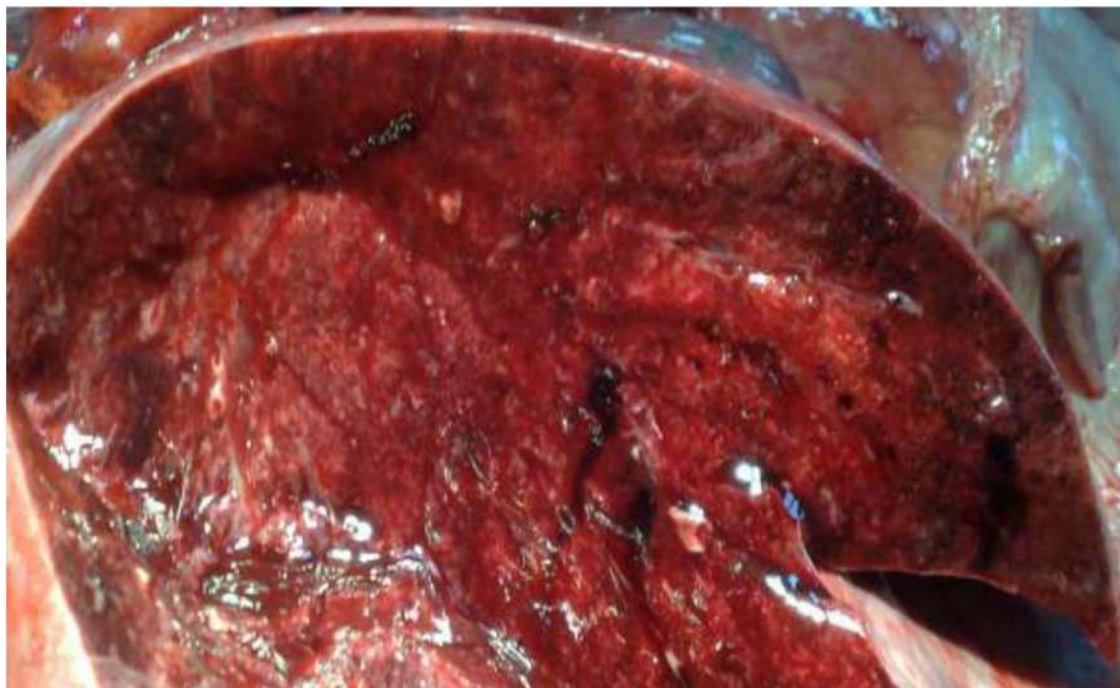


Рис. 4. Грипп А/Н1N1. 5-е сутки заболевания. Полнокровие, отек, уплотнение, снижение воздушности ткани легких, небольшие кровоизлияния – экссудативная (ранняя, первая) стадия диффузного альвеолярного поражения

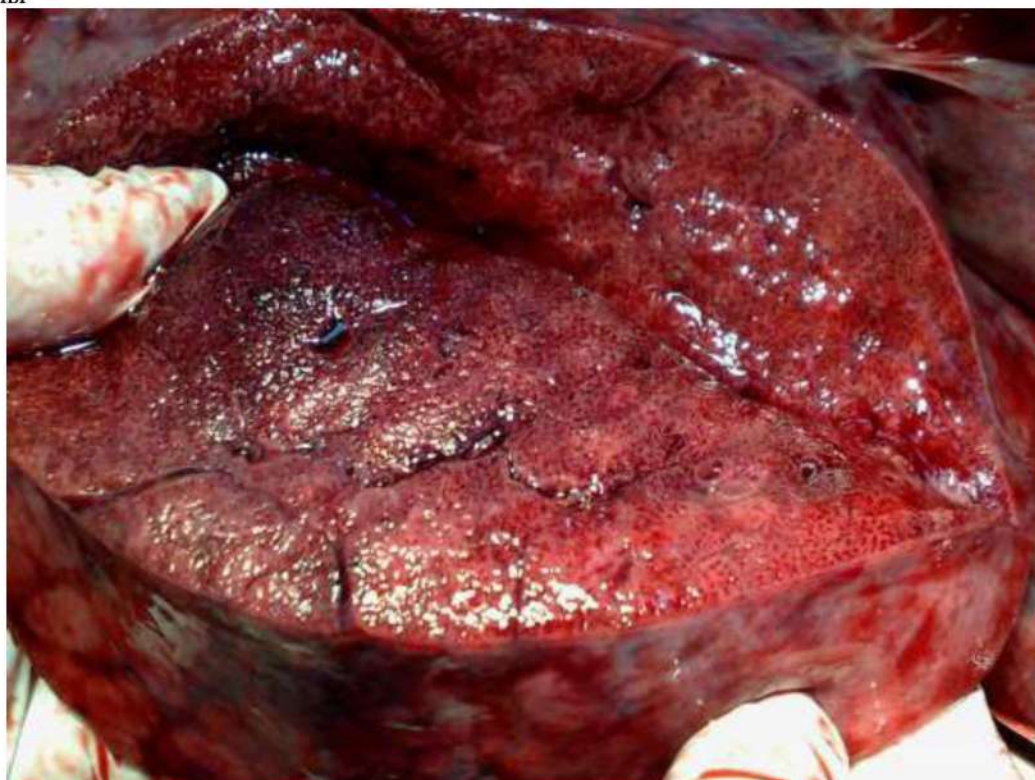

Рис. 5. Грипп А/Н1N1. 16-е сутки заболевания. Полнокровие ткани легких с нежной белесоватой сетчатостью – начальными признаками карнификации и фиброза ткани легких – пролиферативная (поздняя, вторая) стадия диффузного альвеолярного поражения

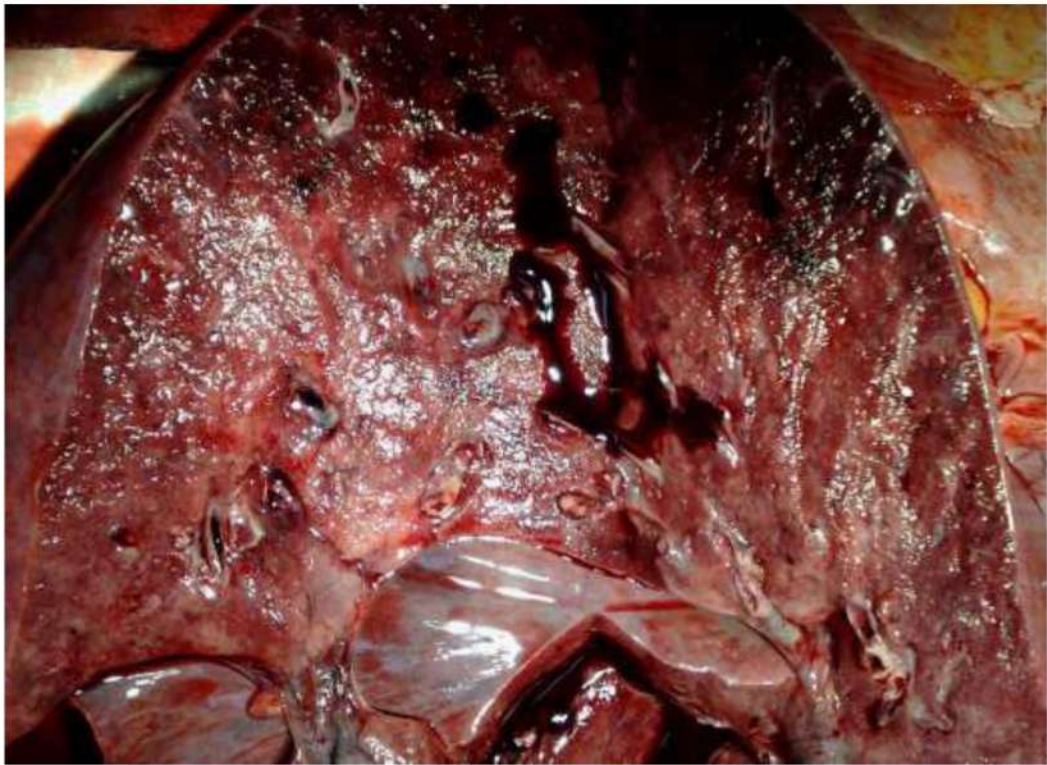

Рис. 6. Грипп А/Н1N1. 18-е сутки заболевания. Прогрессирующее уплотнение ткани легких с началом формирования карнификации и фиброза – пролиферативная (поздняя, вторая) стадия диффузного альвеолярного поражения

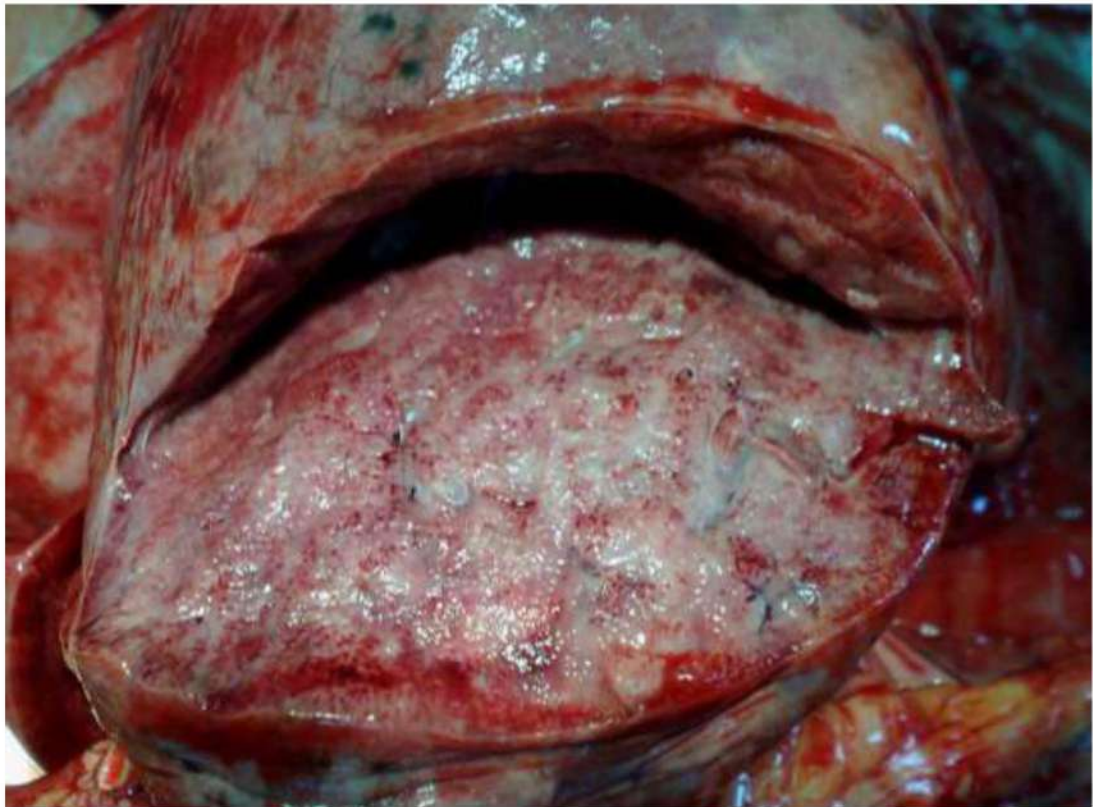

Рис. 7. Грипп А/Н1N1. 20-е сутки заболевания. Карнификация и фиброз ткани легких

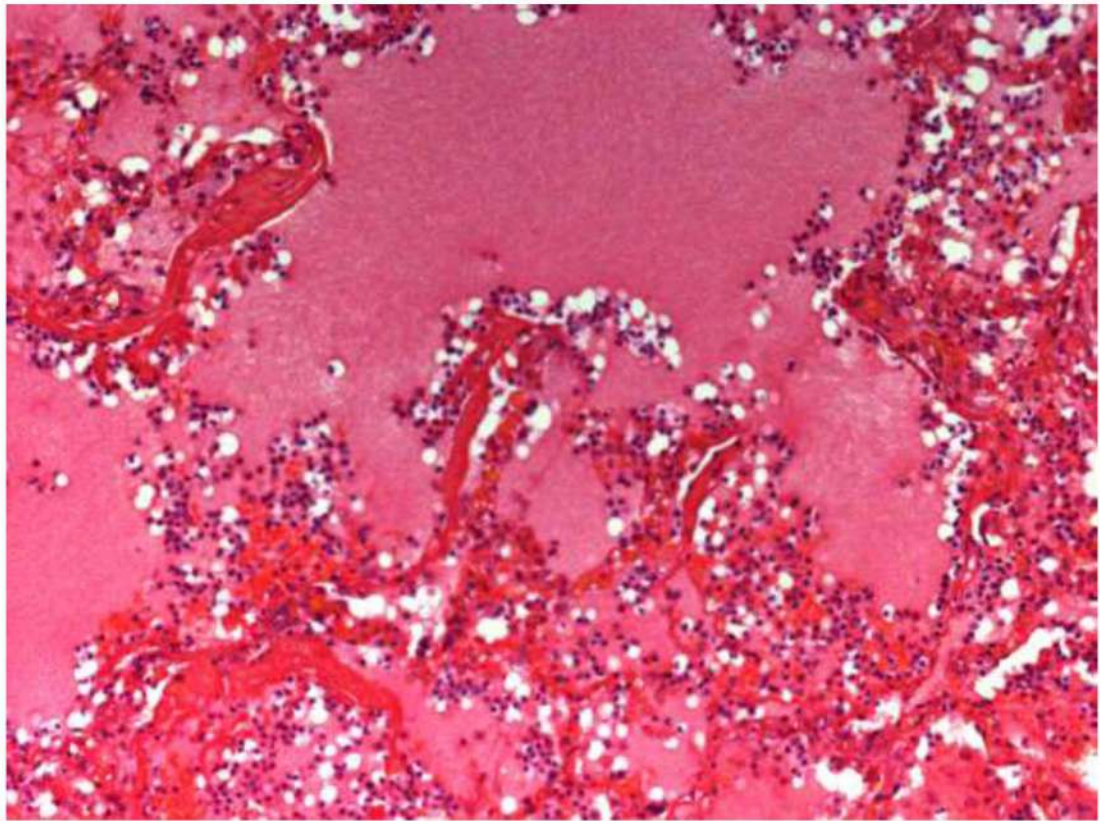


Рис.8 . Грипп А/Н1N1, 5-е сутки заболевания. Диффузное альвеолярное повреждение (экссудативная фаза); гиалиновые мембраны (ГМ), внутриальвеолярный отек, полнокровие капилляров межальвеолярных перегородок. Окраска гематоксилином и эозином, x 100

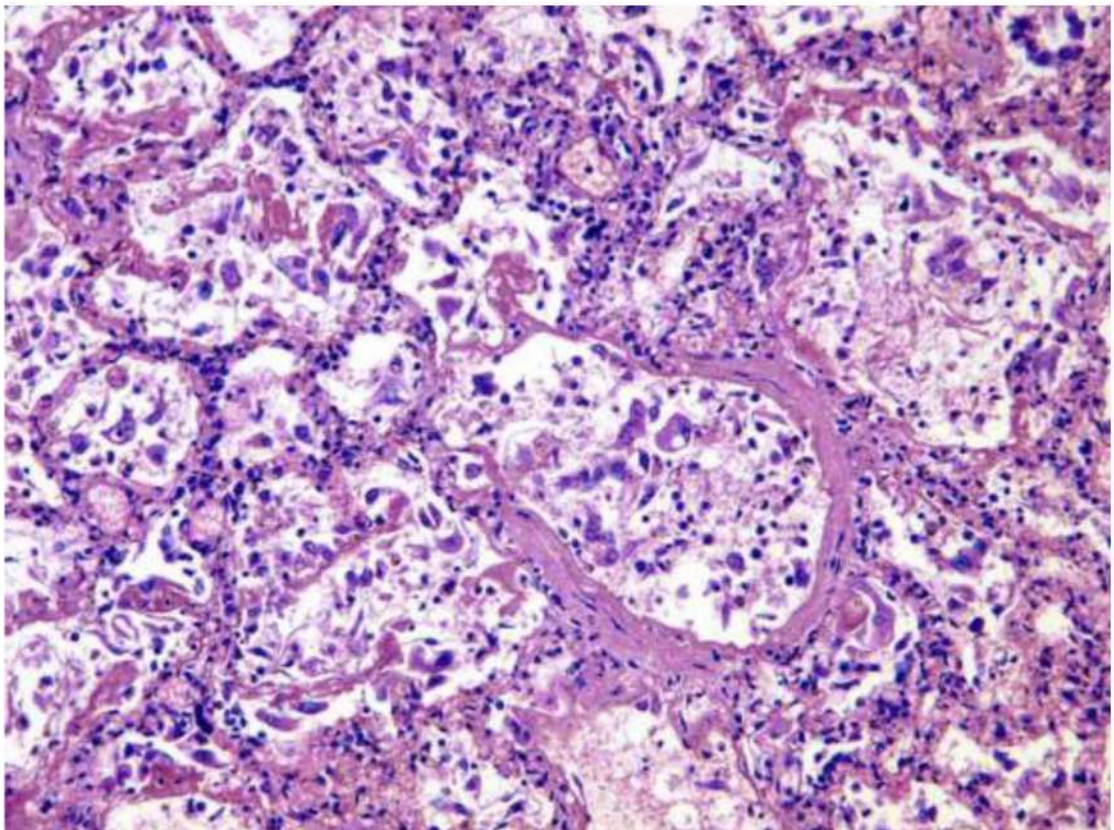


Рис. 9. Грипп А/Н1N1, 9-е сутки заболевания. Диффузное альвеолярное повреждение (экссудативная фаза); гиалиновые мембраны, ГМ, фибрин, десквамированные уродливые альвеолоциты 2 типа и бронхиолярный эпителий. Окраска гематоксилином и эозином, x 100

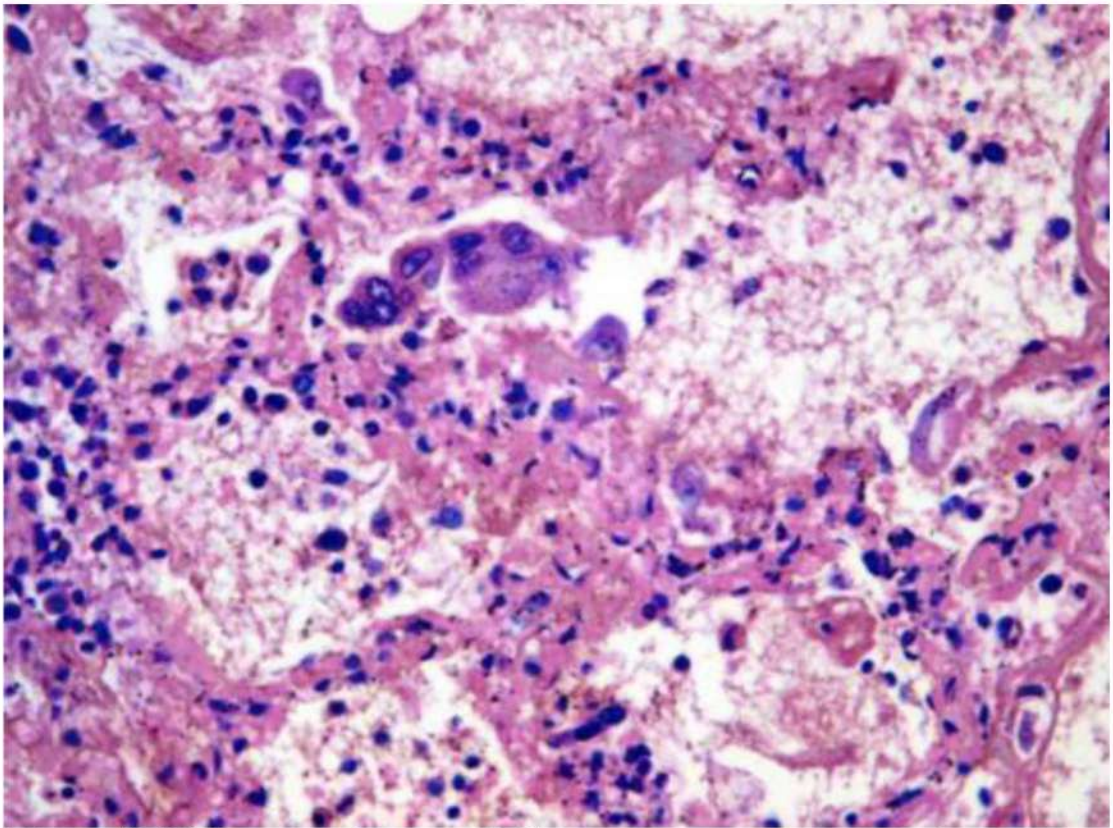


Рис. 10. Грипп А/Н1N1, 9-е сутки заболевания. Диффузное альвеолярное повреждение (экссудативная фаза); цитотоксическое действие вируса гриппа на клетки альвеолярного эпителия с наличием точечных эозинофильных включений (возможно, вирусных включений). Окраска гематоксилином и эозином, x 250

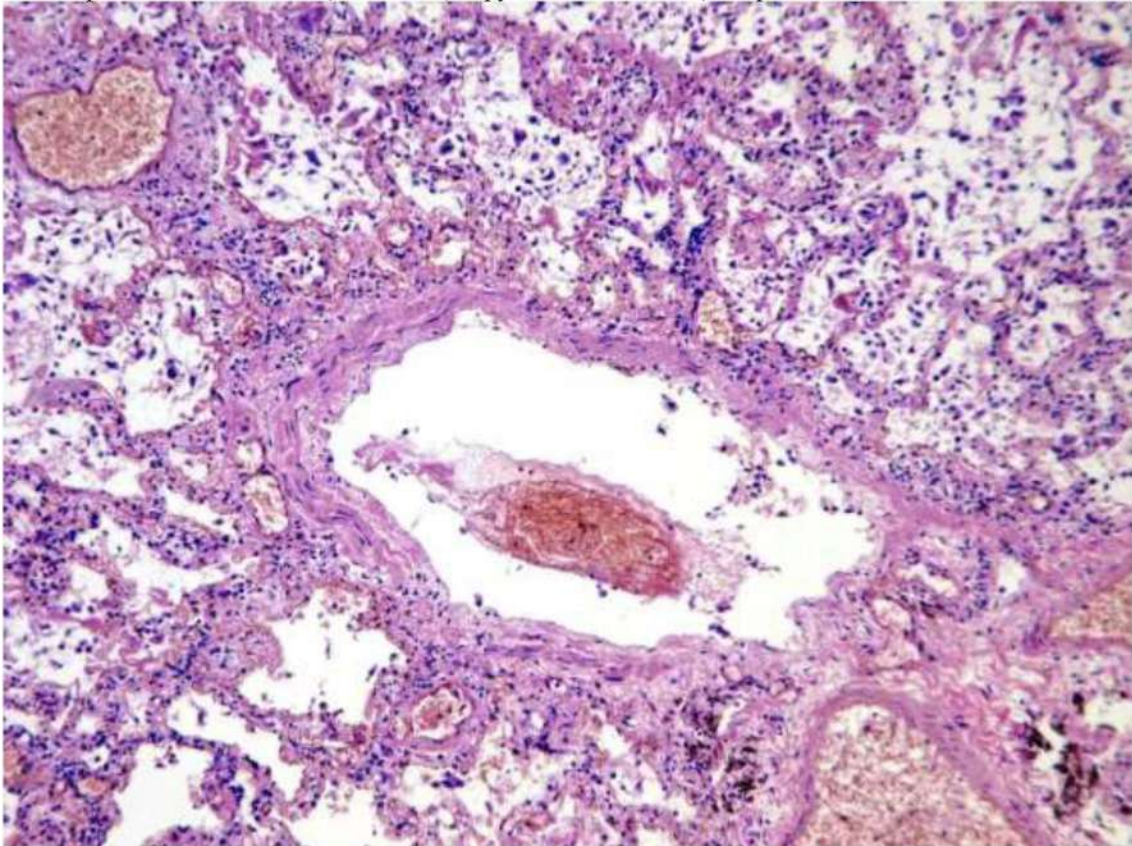


Рис.11 Грипп А/Н1N1, 9-е (б) сутки заболевания. Диффузное альвеолярное повреждение (экссудативная фаза); тромб в просвете артерии. Окраска гематоксилином и эозином, x 100

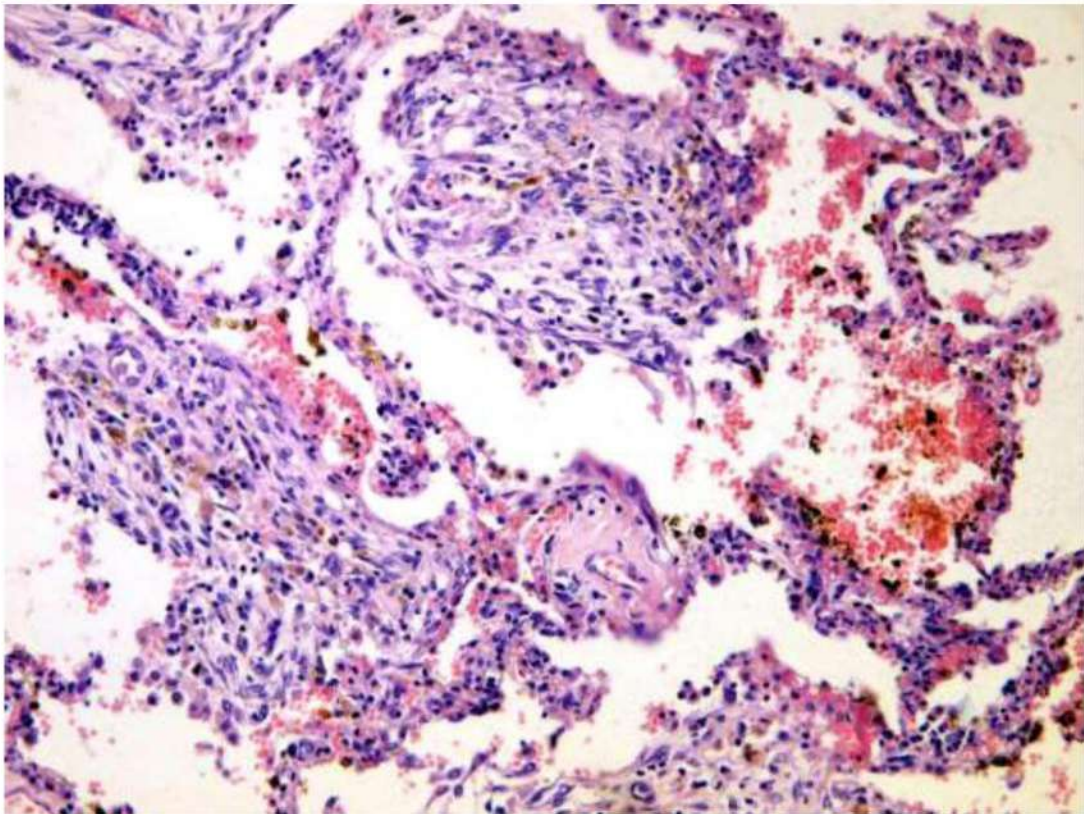


Рис. 12 Грипп А/Н1N1. 19-20-е сутки заболевания. Диффузное альвеолярное повреждение, пролиферативная фаза: фибробластическая полиповидная ткань в просветах альвеол с сидерофагами. Окраска гематоксилином и эозином, x 100

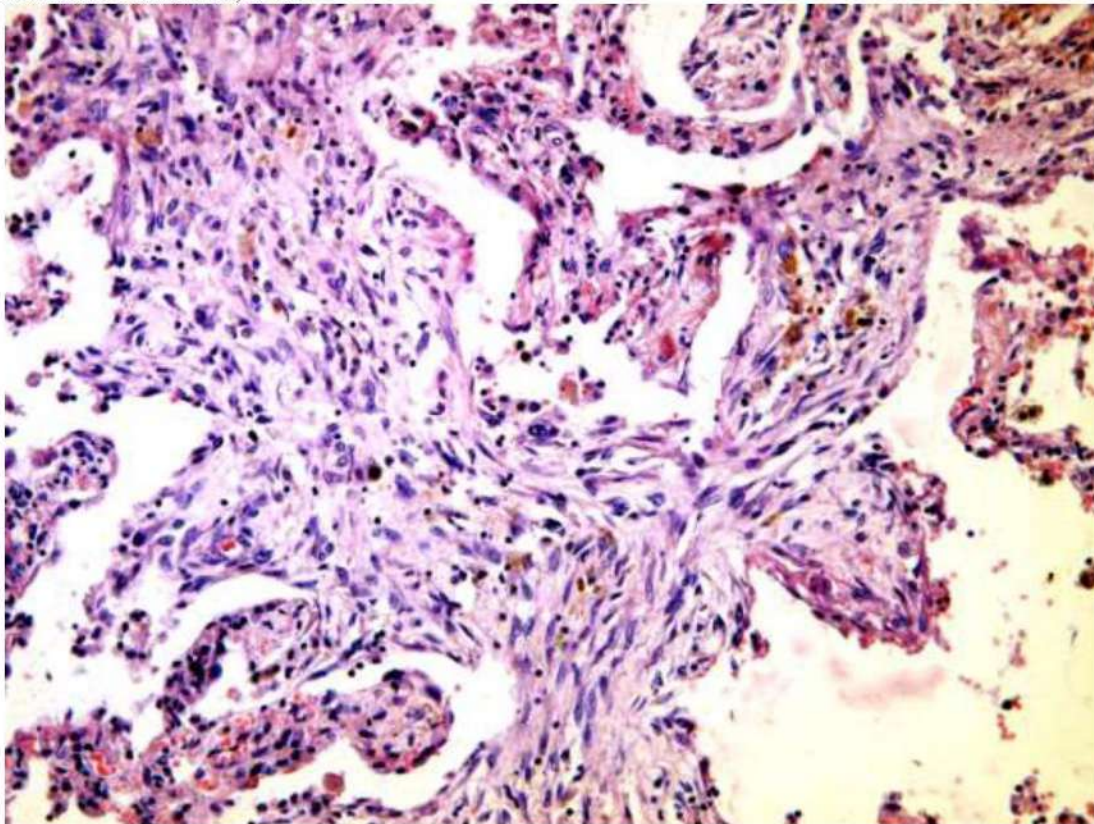


Рис. 13. Грипп А/Н1N1. 19-20-е сутки заболевания. Диффузное альвеолярное повреждение, пролиферативная фаза: фибробластическая полиповидная ткань в просветах альвеол с единичными сидерофагами. Окраска гематоксилином и эозином, x 100.

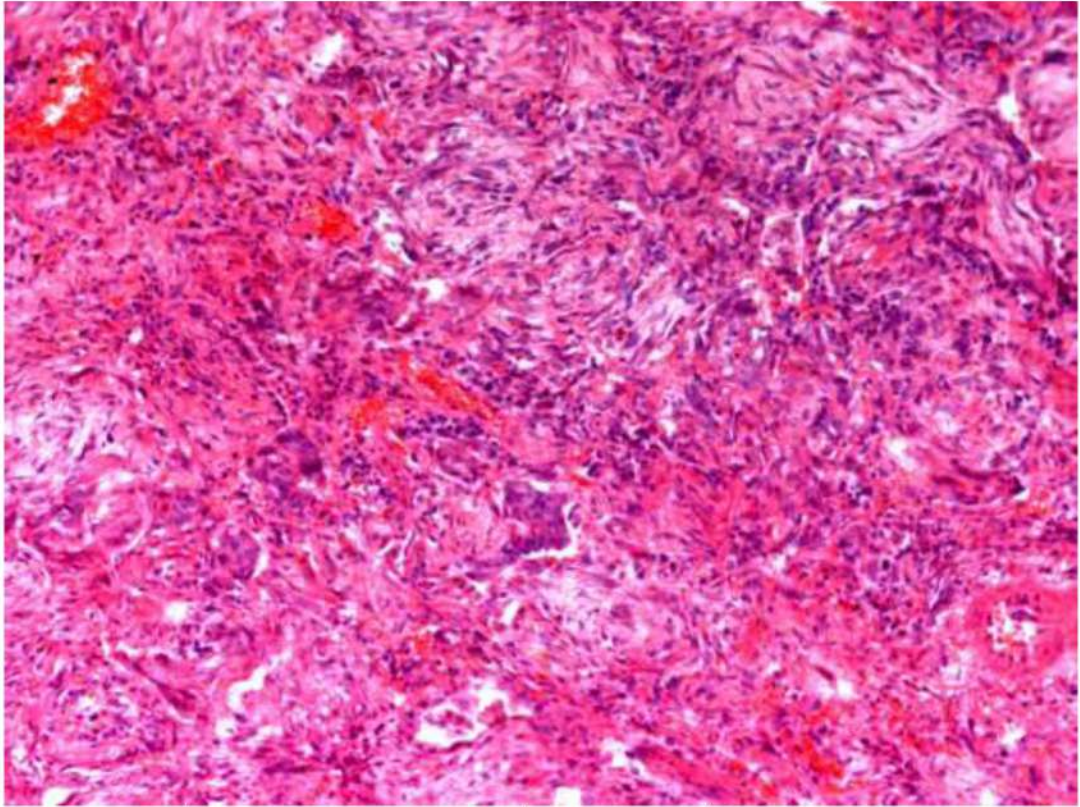


Рис. 14. Грипп А/Н1N1. 19-20-е сутки заболевания. Диффузное альвеолярное повреждение, пролиферативная фаза: фибробластическая полиповидная ткань в просветах альвеол и плоскоклеточная метаплазия альвеолярного эпителия. Окраска гематоксилином и эозином, x 100.

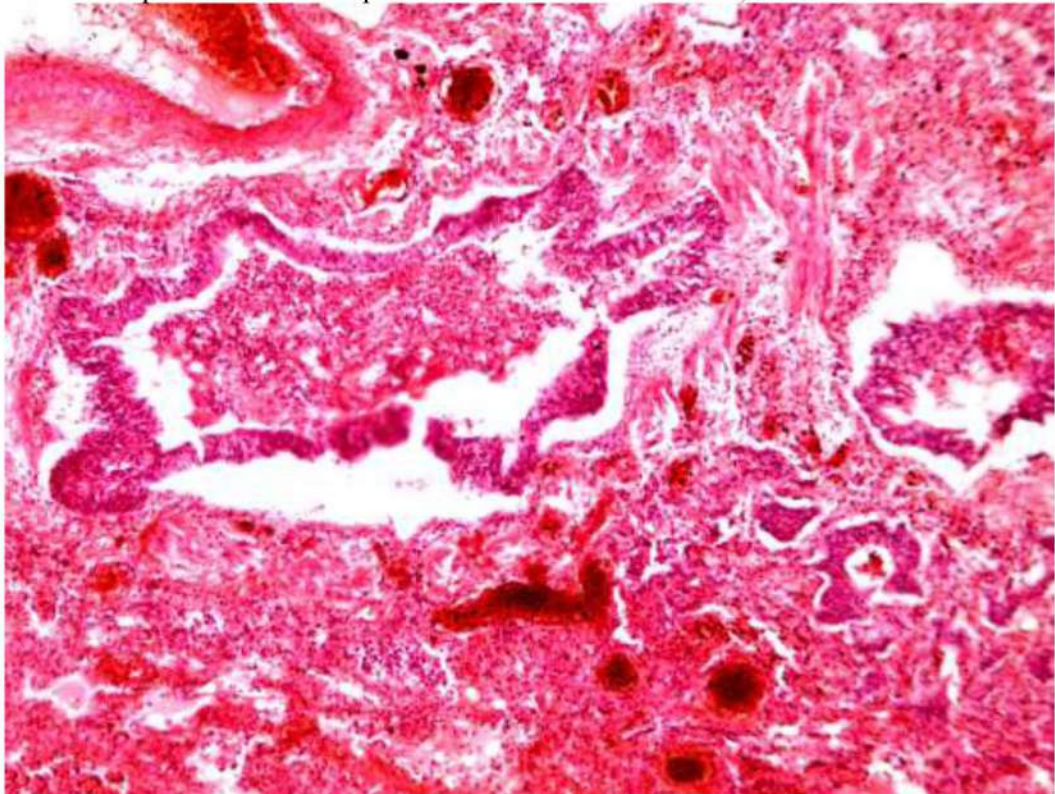


Рис. 15. Грипп А/Н1N1. 19-20-е сутки заболевания. Диффузное альвеолярное повреждение, пролиферативная фаза: фибробластическая полиповидная ткань в просветах альвеол и плоскоклеточная метаплазия альвеолярного эпителия. Окраска гематоксилином и эозином, x 100

ПАТОЛОГИЧЕСКАЯ АНАТОМИЯ COVID-19

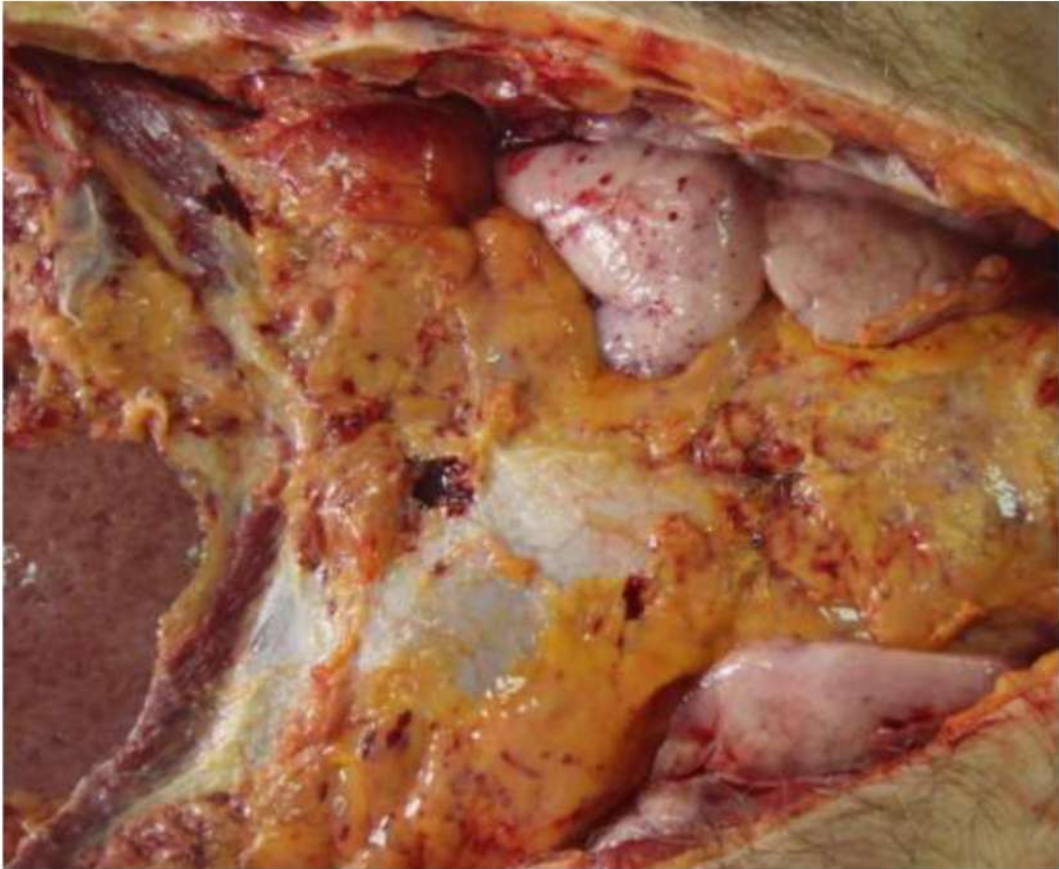

Рис. 16. Переднее средостение. ДВС-синдром с выраженным геморрагическим синдромом, острое вздутие передних отделов легких (ткань легких повышенной воздушности, розового цвета, режется с хрустом).

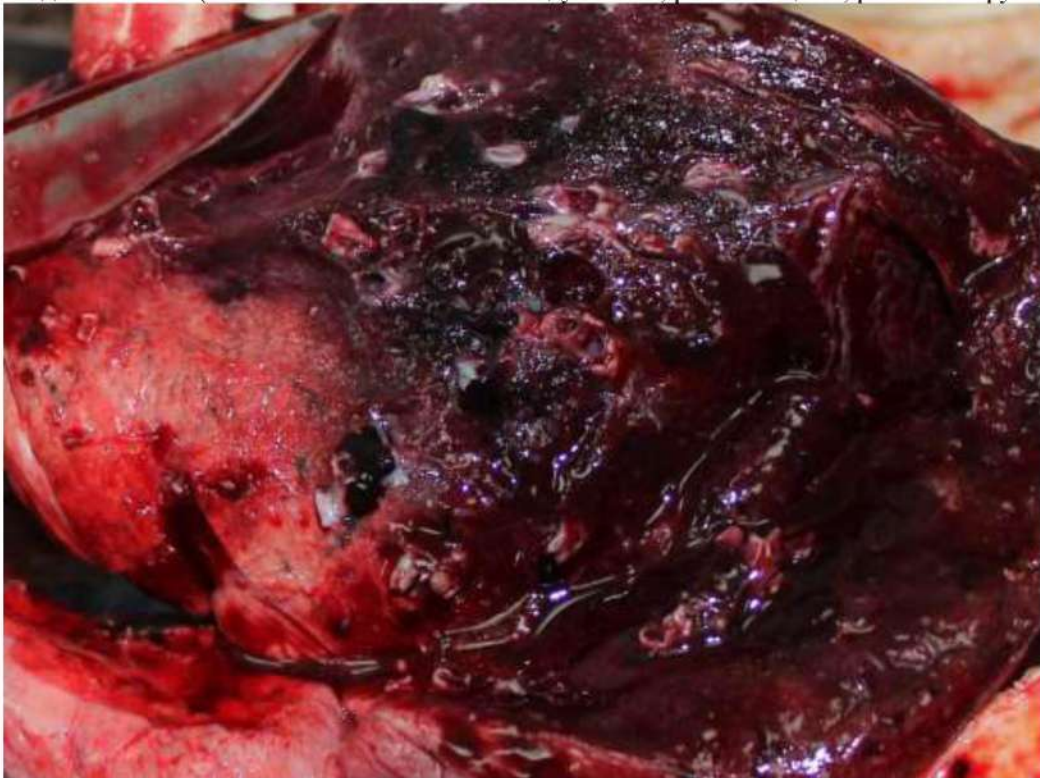

Рис. 17 Ткань легких в задне-базальных отделах диффузно уплотнена и, практически, безвоздушна («лакового» вида), с поверхности и на разрезе темно-вишневого или красно-бурого цвета, с выраженным отеком, участками ателектазов, обширными сливными кровоизлияниями, различной величины геморрагическими инфарктами; тромбы в легочных венах и артериях. Верхняя доля с признаками острого вздутия.

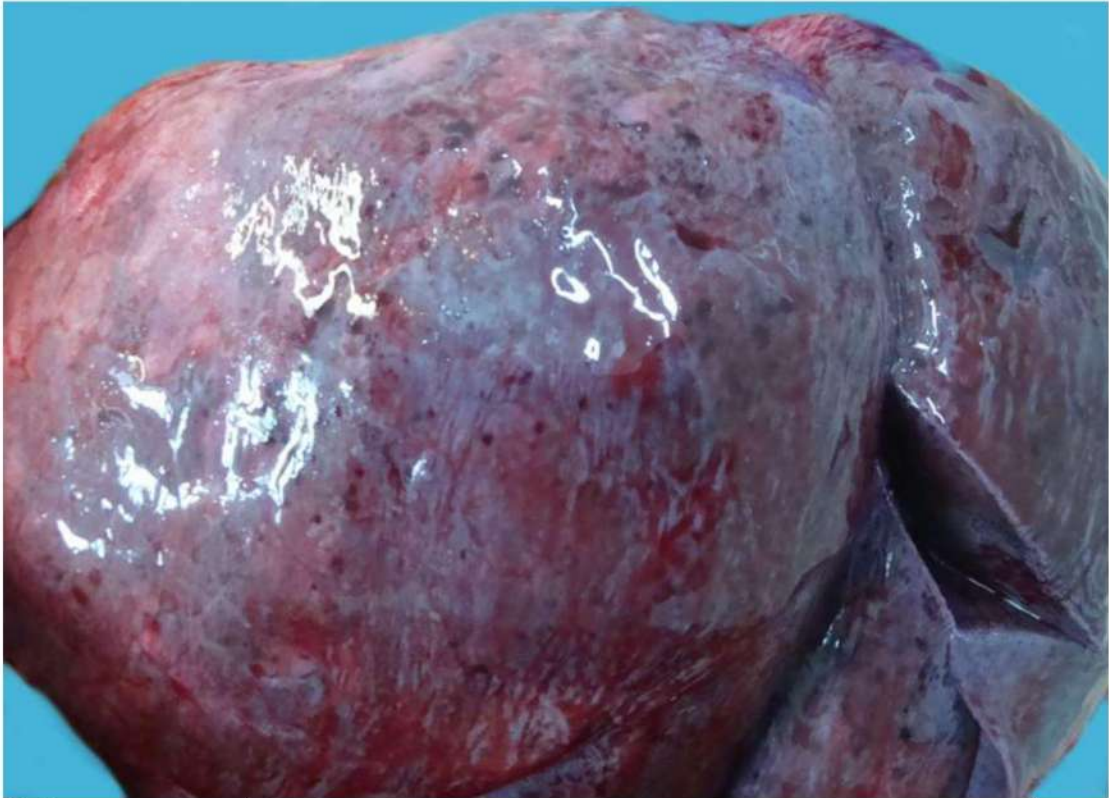

Рис. 18 Ткань легких диффузно уплотнена, с поверхности темно-вишневого или красно-бурого цвета. Белесоватая висцеральная плевро с точечными кровоизлияниями

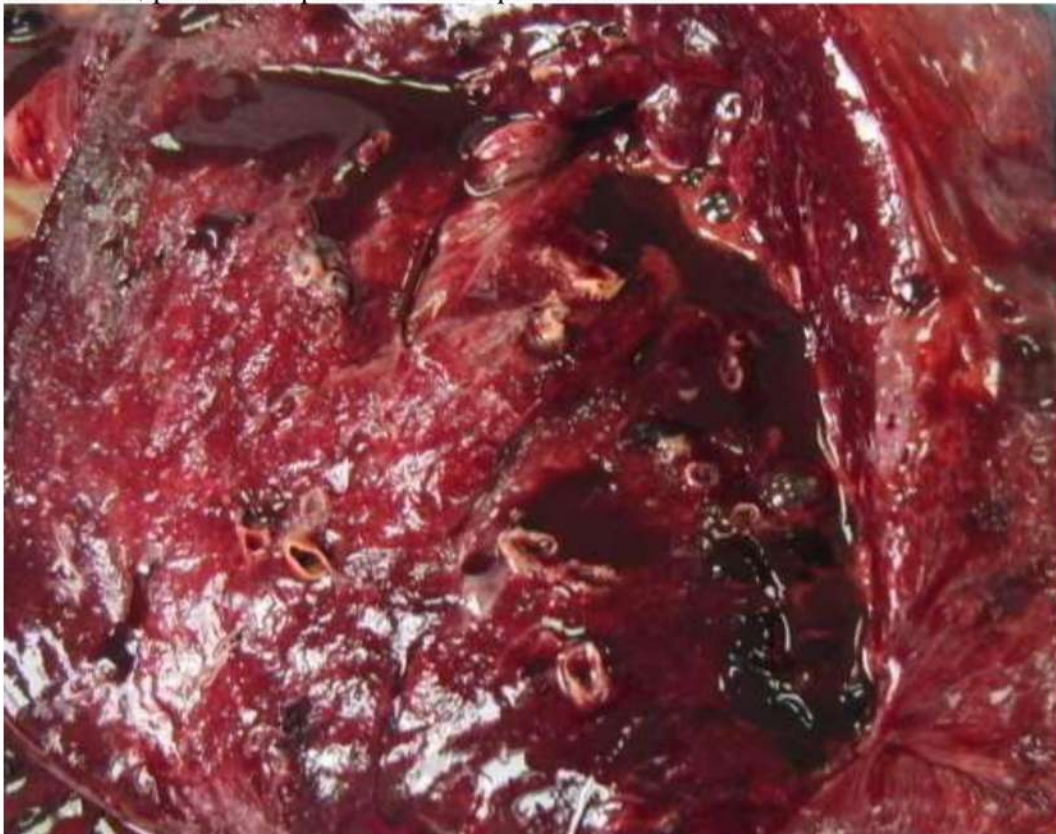

Рис 19. Ткань легких диффузно уплотнена и, практически, безвоздушна («лакового» вида), с поверхности и на разрезе темно-вишневого или красно-бурого цвета, с выраженным отеком, участками ателектазов, обширными сливными кровоизлияниями, различной величины геморрагическими инфарктами; тромбы в легочных венах и артериях

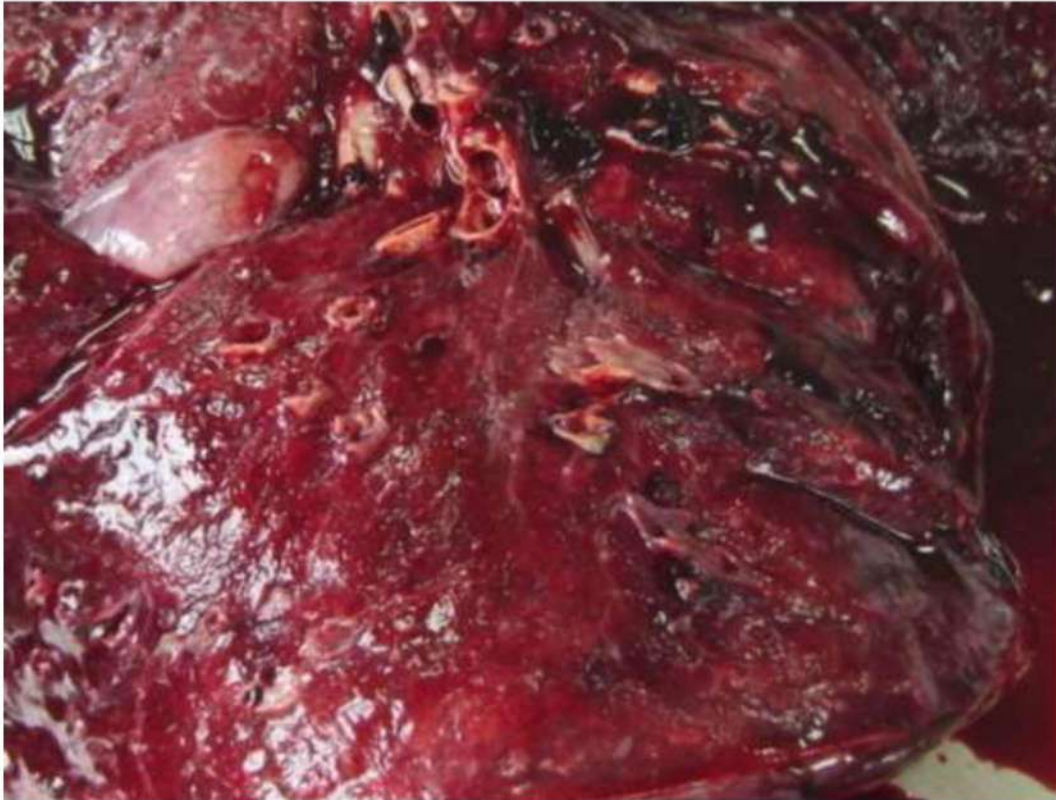

Рис 20. Ткань легких диффузно уплотнена и, практически, безвоздушна («лакового» вида), с поверхности и на разрезе темно-вишневого или красно-бурого цвета, с выраженным отеком, участками ателектазов (дистелектазов), обширными сливными кровоизлияниями, различной величины геморрагическими инфарктами; тромбы в легочных венах и артериях

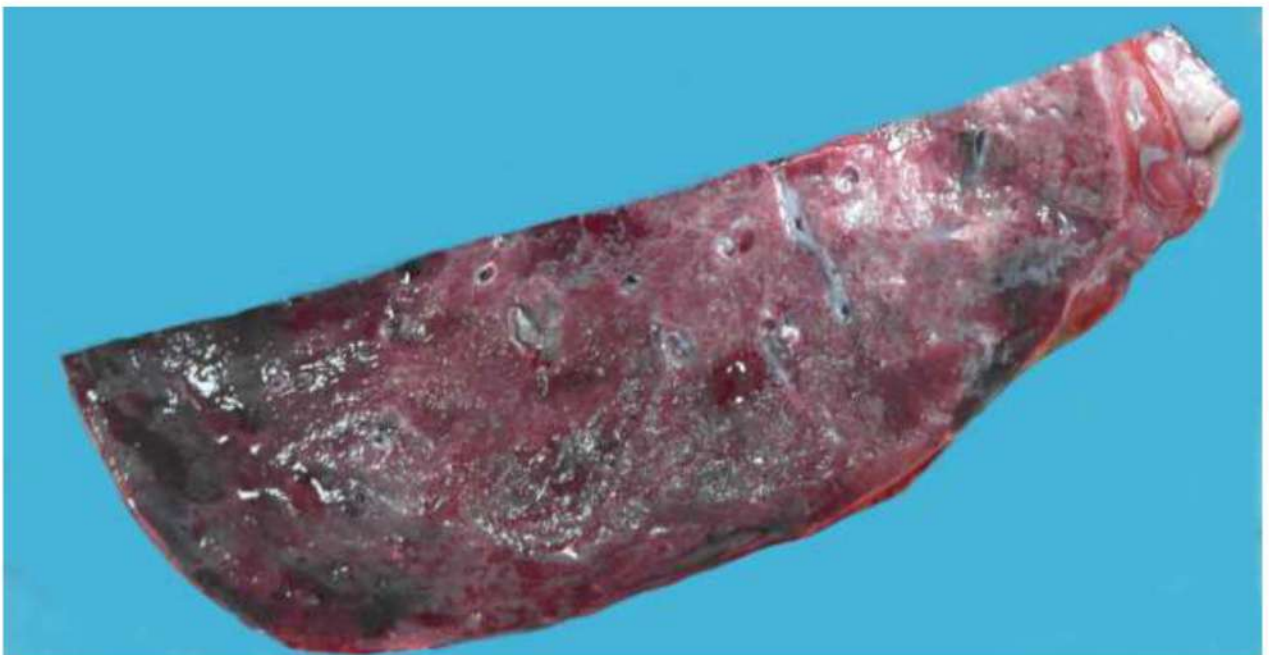

Рис 21. Ткань легких на разрезе с очаговым уплотнением и участками кровоизлияний.

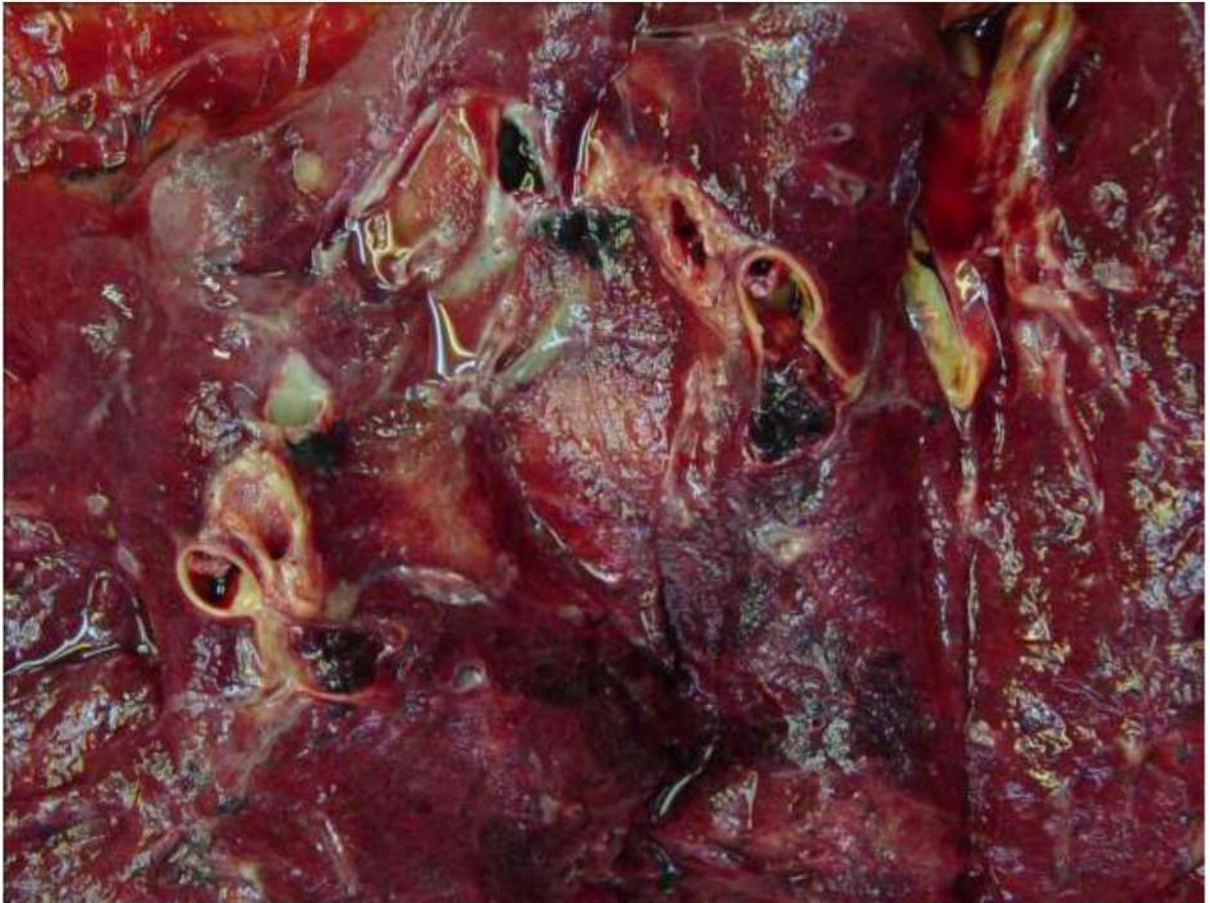

Рис. 22 Тромбы и тромбоемболы в ветвях легочной артерии. Ткань легких диффузно уплотнена и, практически, безвоздушна, с поверхности и на разрезе темно-вишневого или красно-бурого цвета.

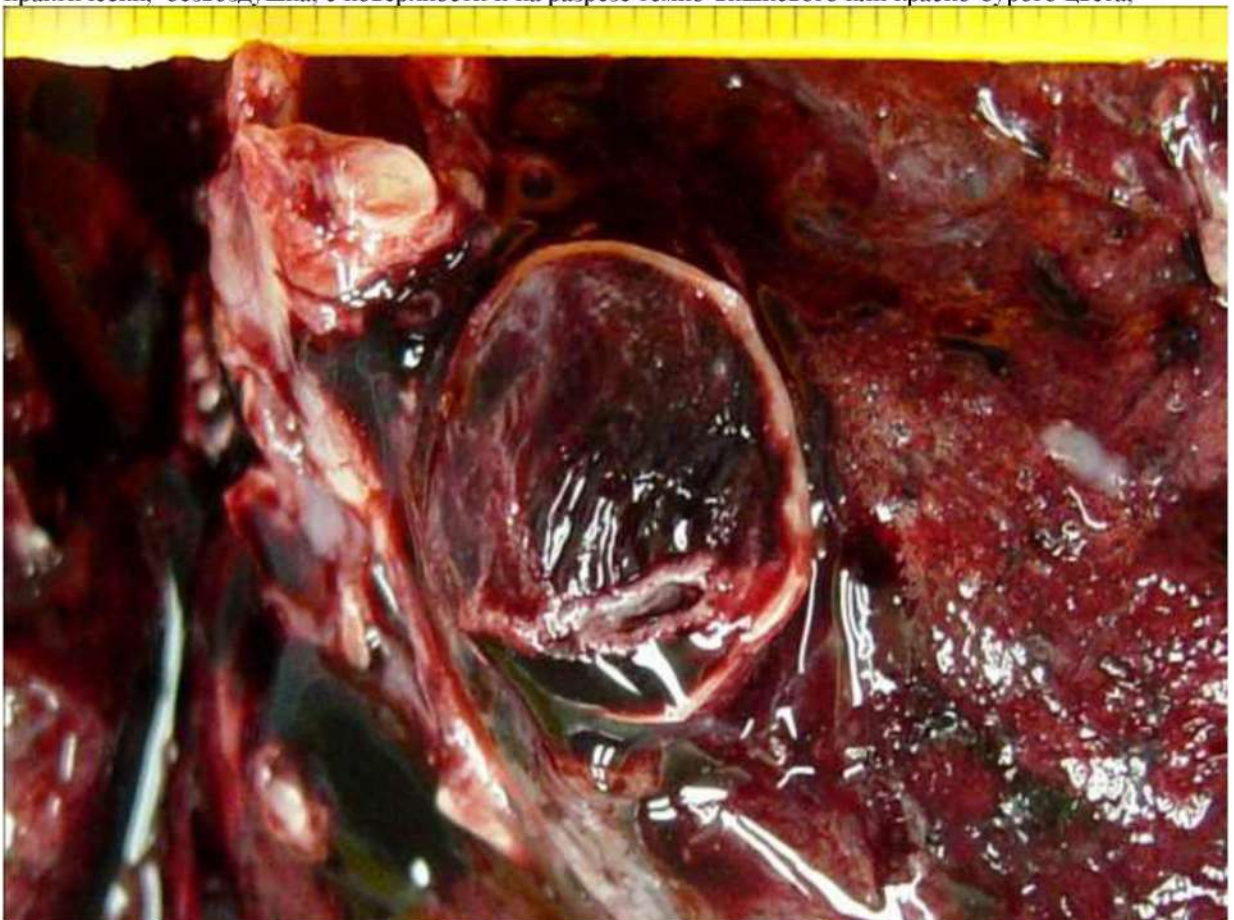

Рис. 23. Тромбоемболия легочной артерии.

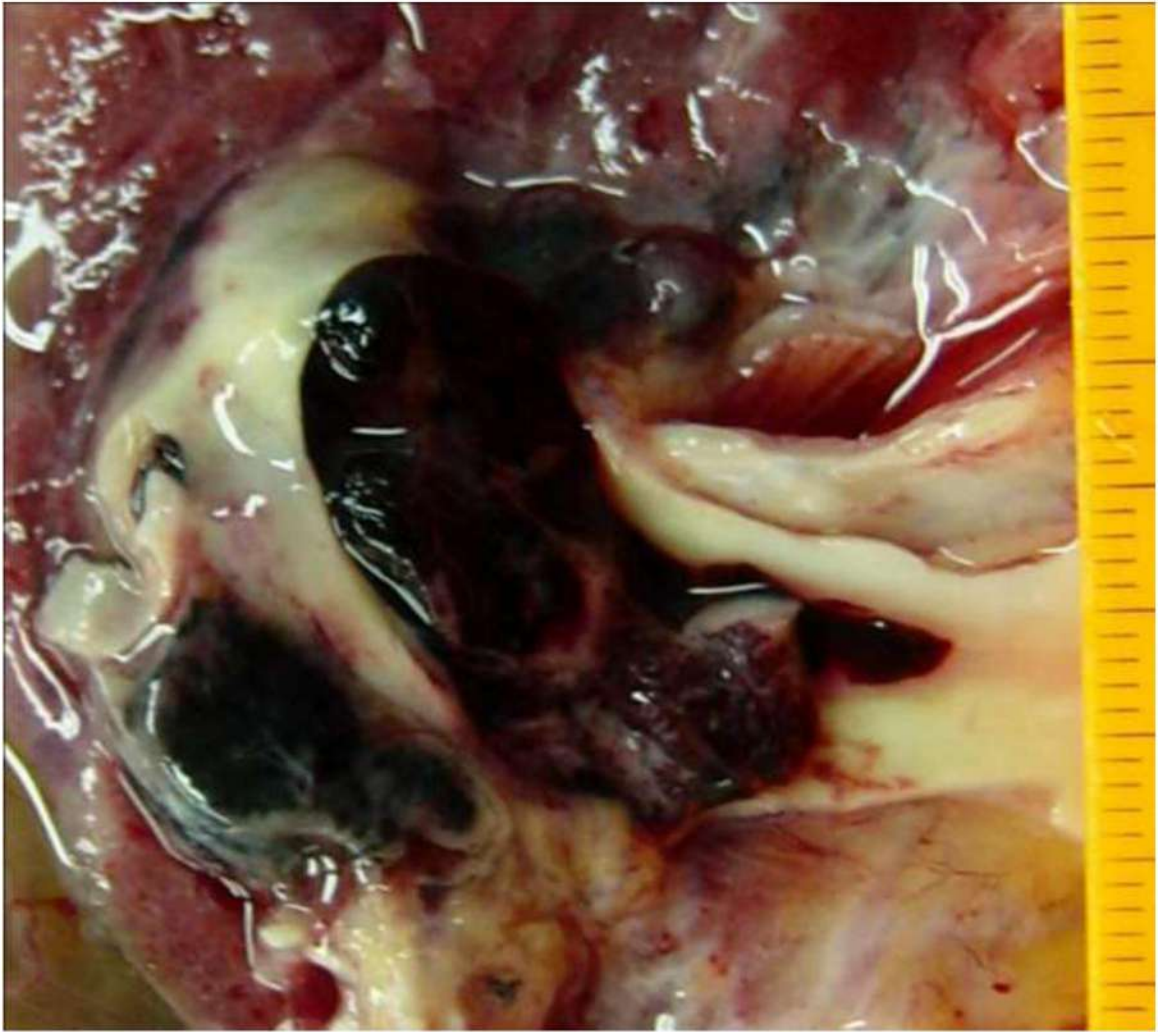


Рис. 24. Тромбоэмболия легочной артерии.

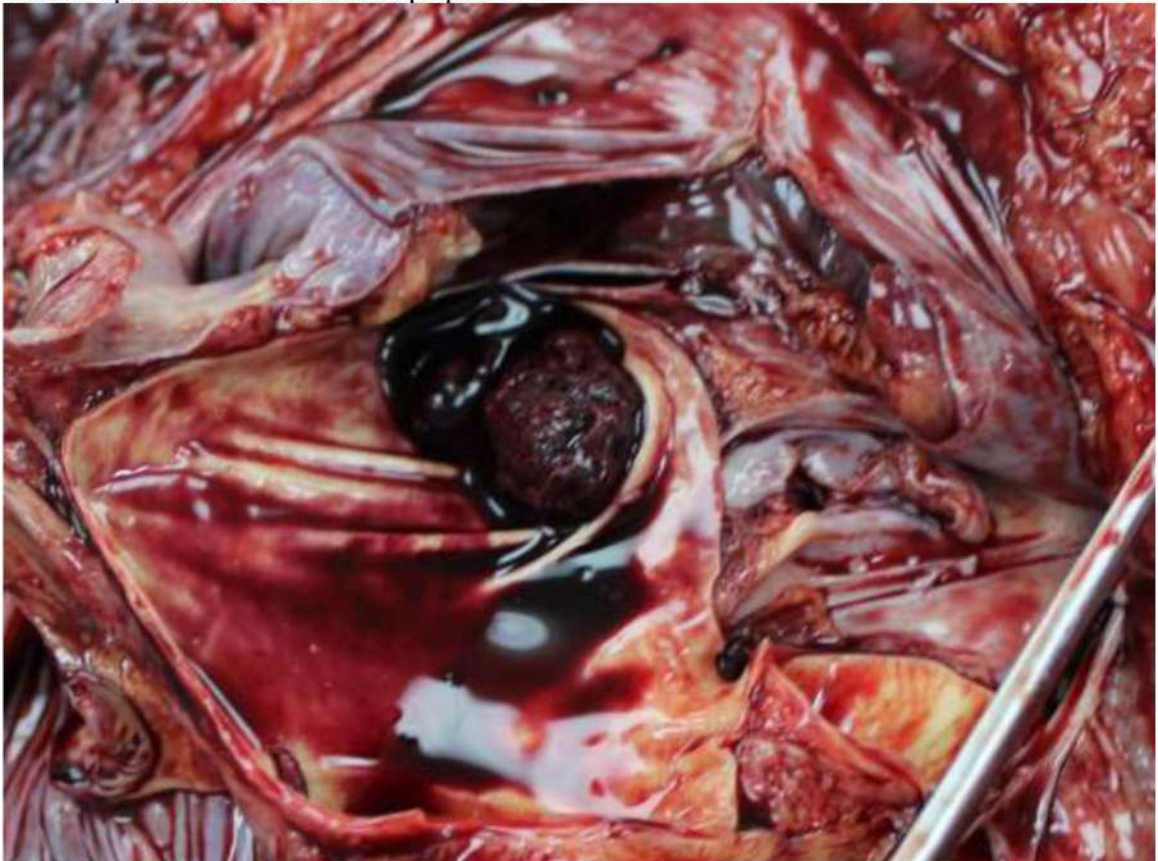

Рис. 25. Тромбоэмболия легочной артерии.

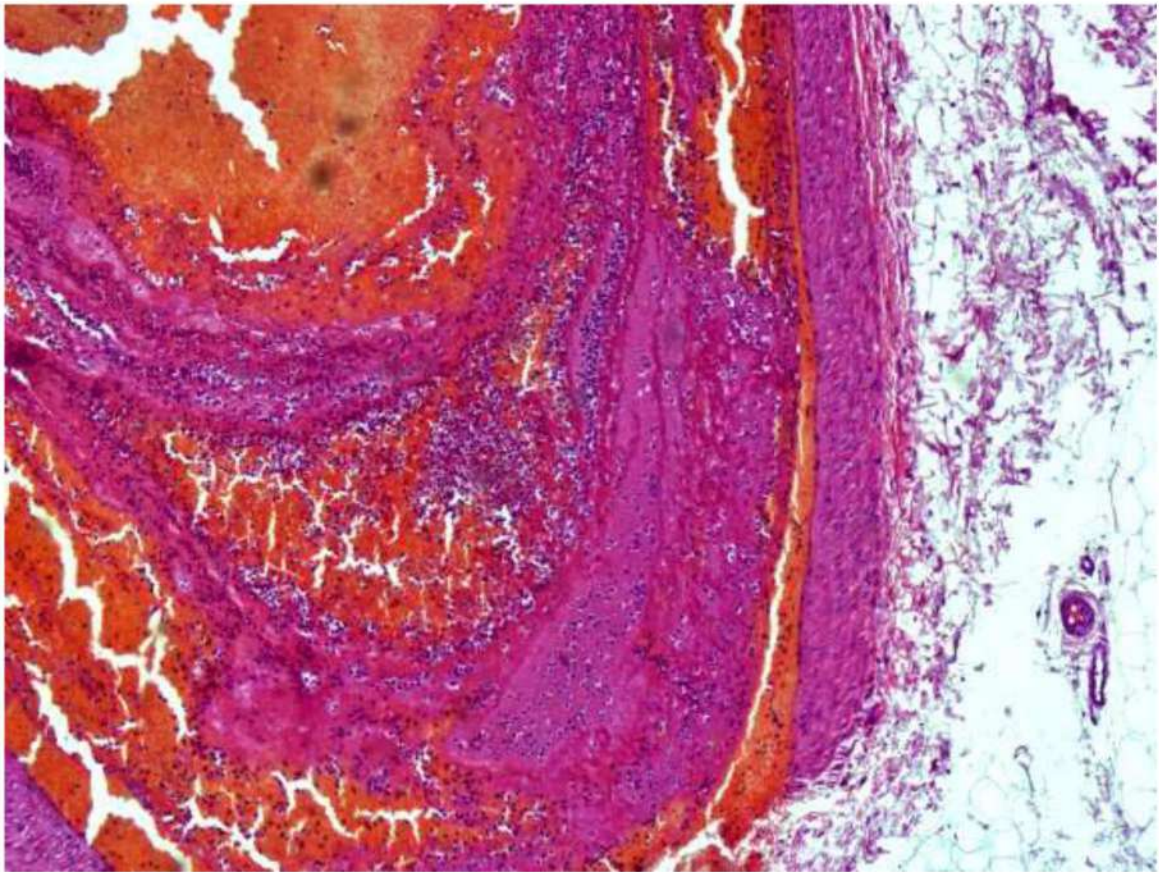


Рис. 26. Диффузное альвеолярное повреждение, экссудативная фаза. Тромбоэмбол смешанного строения в легочной артерии. Окраска гематоксилином и эозином, x 60

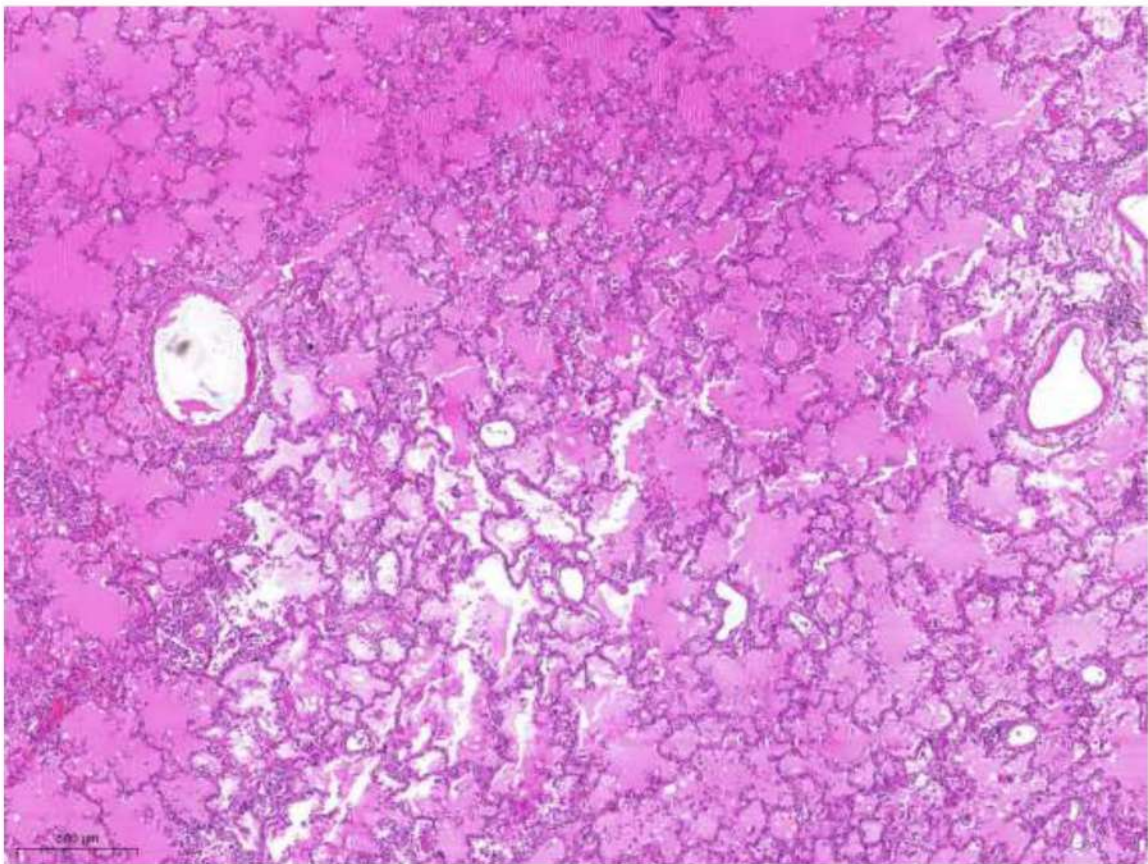


Рис. 27. Диффузное альвеолярное повреждение, экссудативная фаза. Внутриальвеолярный отек. Окраска гематоксилином и эозином, x 20.

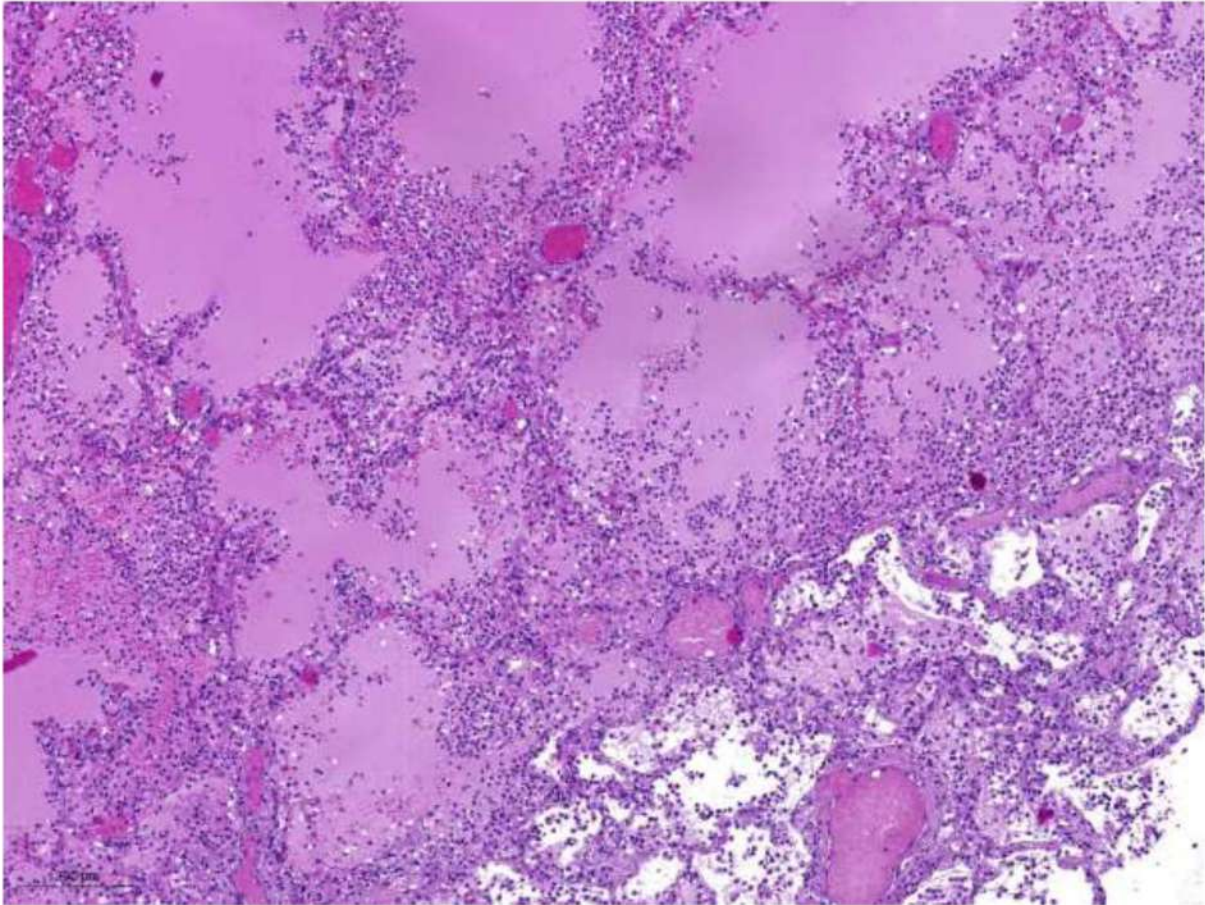


Рис. 28. Диффузное альвеолярное повреждение, экссудативная фаза. Внутриальвеолярный отек. Острое полнокровие микроциркуляции. Микроангиопатия. Фибриновые тромбы в венах. Окраска гематоксилином и эозином, х 60.

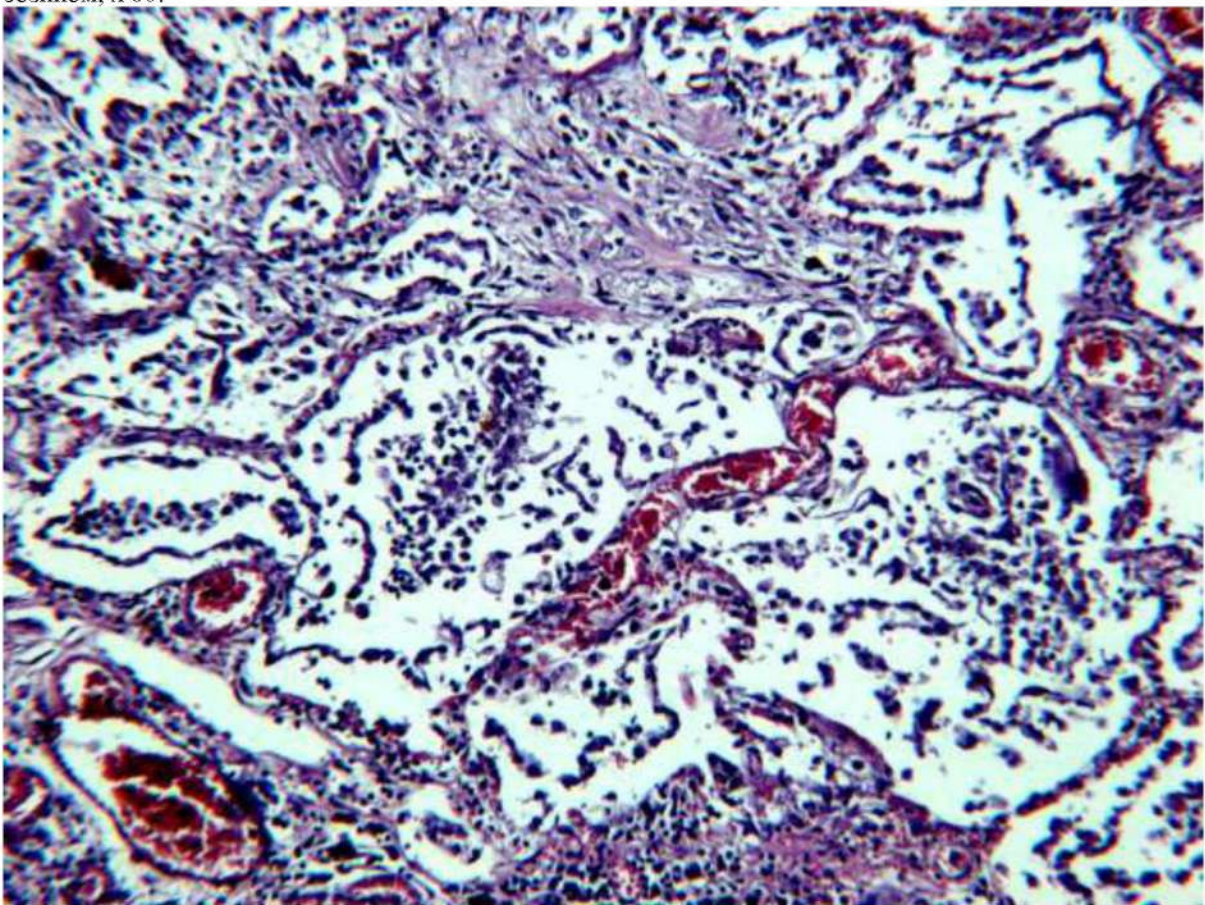


Рис. 29 Диффузное альвеолярное повреждение, экссудативная фаза. Десквамированный альвеолярный эпителий в виде пластов, лимфоциты и макрофаги в просветах альвеол. Острое полнокровие микроциркуляции. Окраска гематоксилином и эозином, х 120.

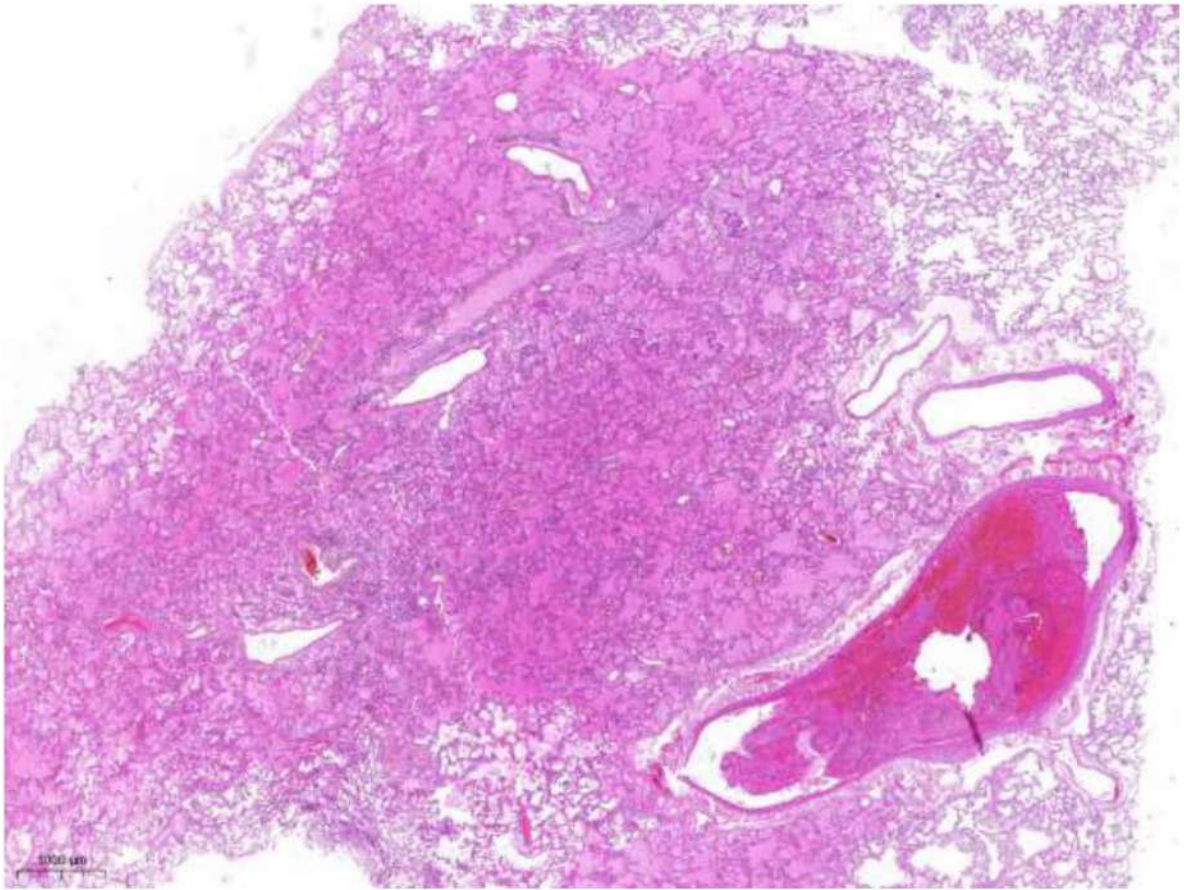


Рис. 30. Диффузное альвеолярное повреждение, экссудативная фаза. Внутриальвеолярный отек, организующийся тромб в просвете ветви легочной вены. Окраска гематоксилином и эозином, х 20.

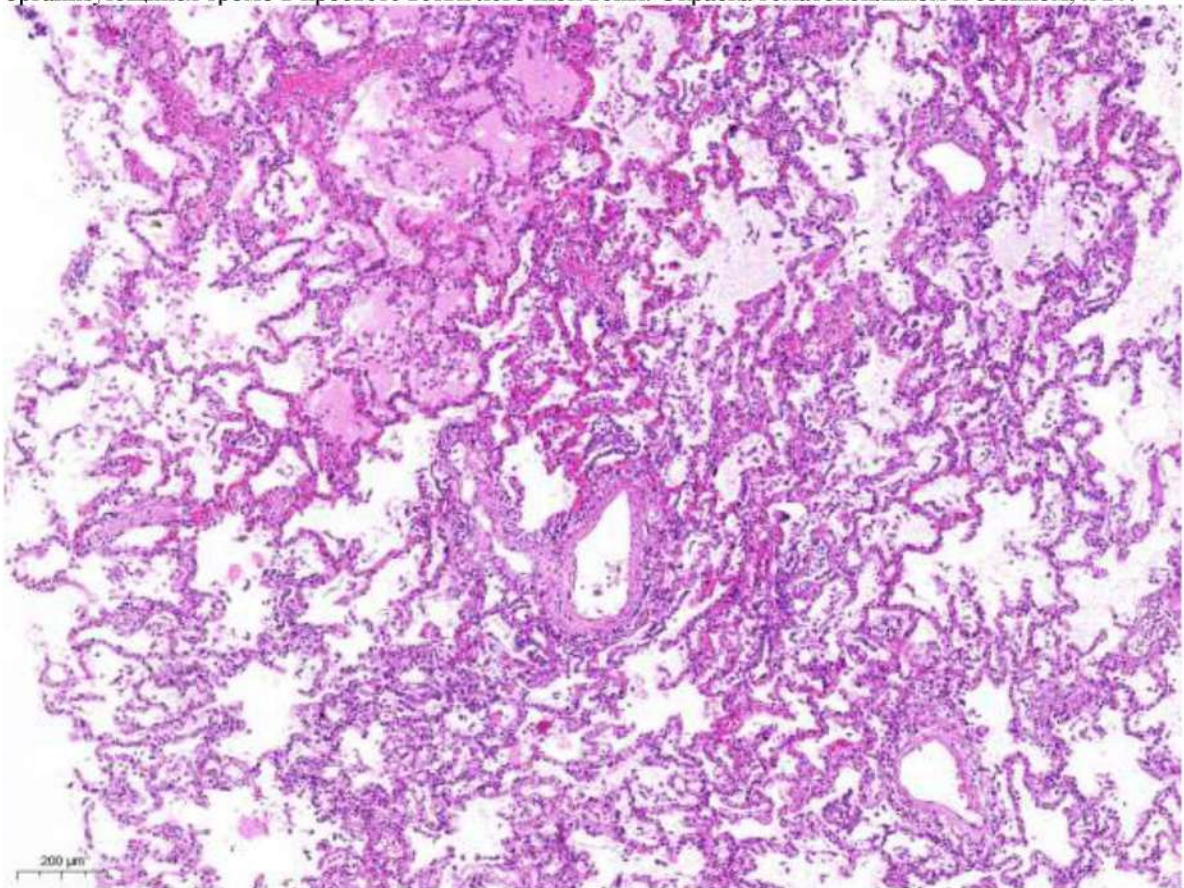


Рис. 31. Диффузное альвеолярное повреждение, экссудативная фаза. Очаговый внутриальвеолярный отек, микроангиопатия, периваскулярное скопление лимфоцитов. Окраска гематоксилином и эозином, х 60.

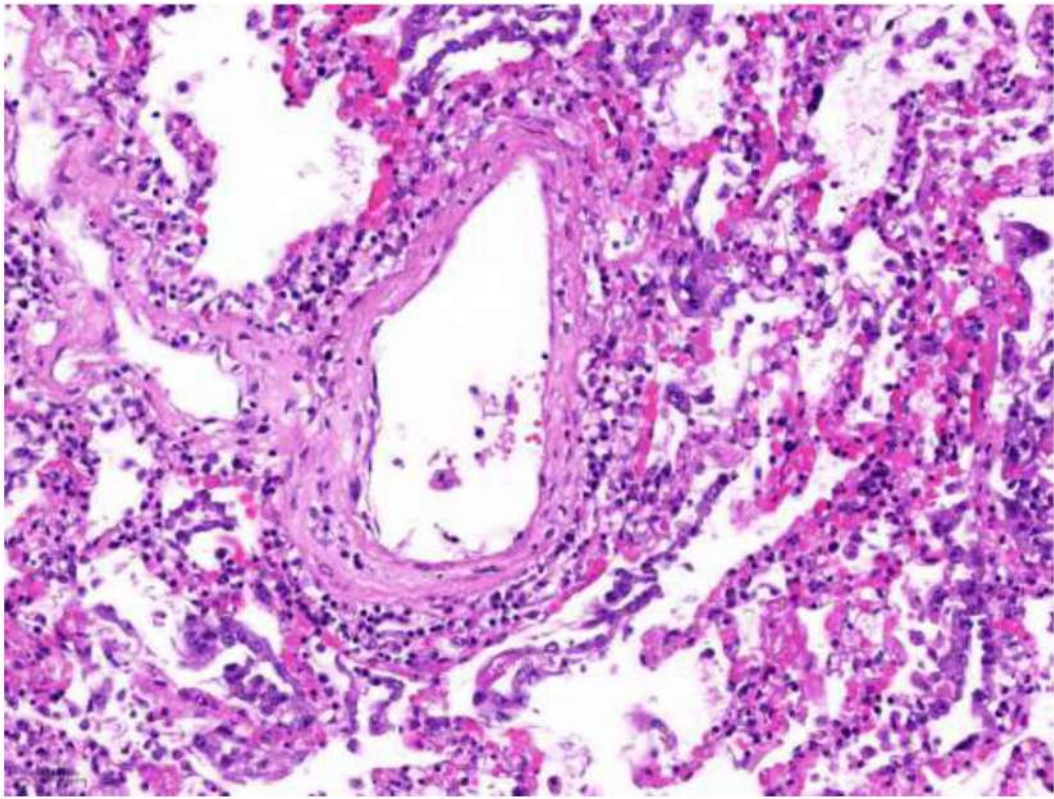


Рис. 32 Фрагмент рис. 31. Диффузное альвеолярное повреждение, экссудативная фаза. Микроангиопатия – деструктивно-продуктивный васкулит. Окраска гематоксилином и эозином, X 120.

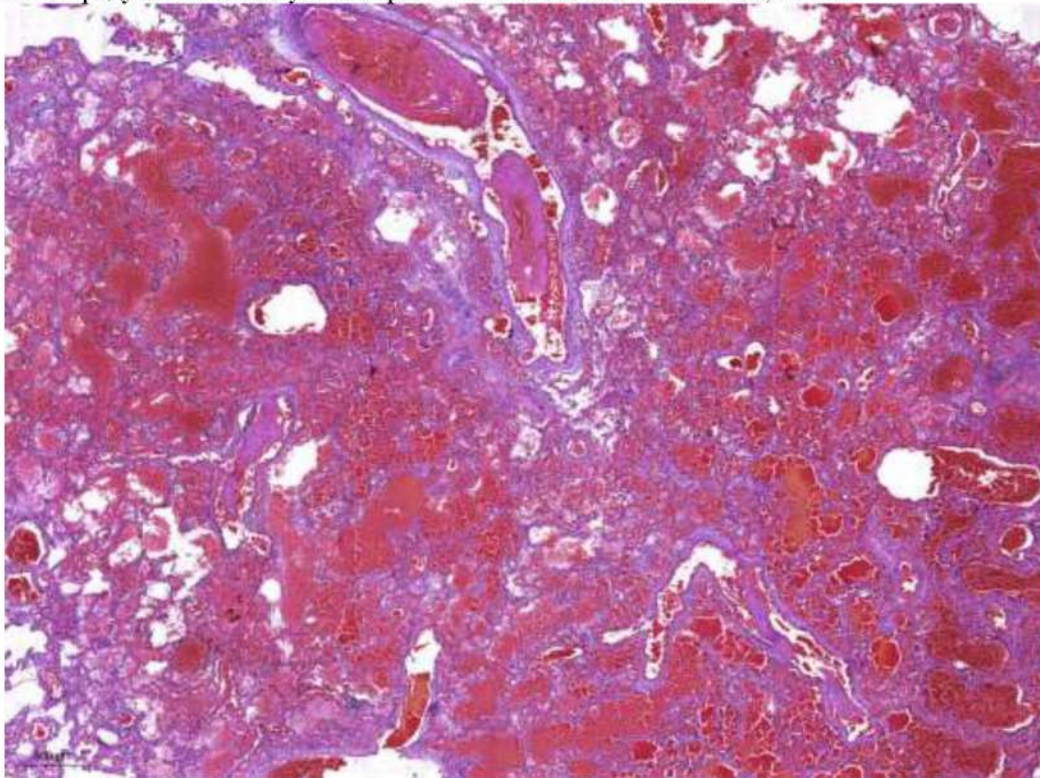


Рис. 33. Диффузное альвеолярное повреждение, экссудативная фаза. Внутриальвеолярные кровоизлияния (альвеоло-геморрагический синдром), фибриновые организующиеся тромбы в просветах ветвей легочной артерии. Окраска гематоксилином и эозином, x 40.

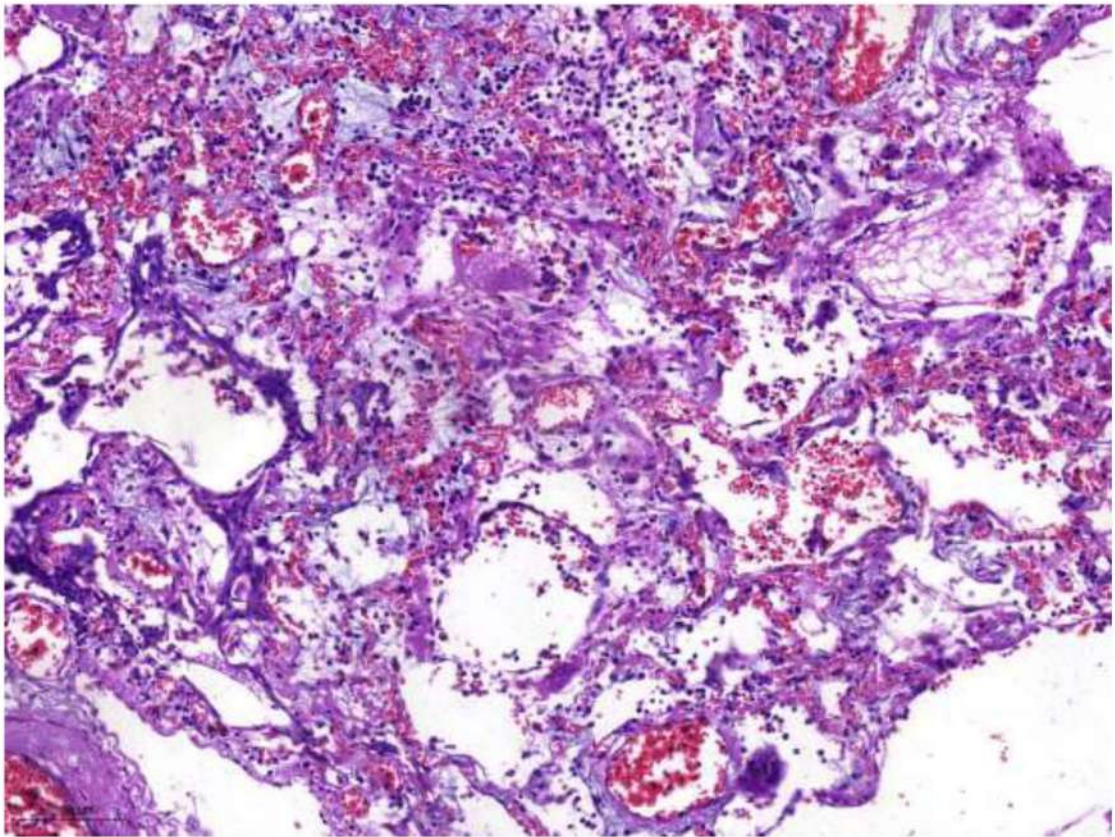


Рис. 34 Диффузное альвеолярное повреждение, экссудативная фаза. Миксоидный отек периваскулярной стромы и межальвеолярных перегородок. Окраска гематоксилином и эозином, х 60

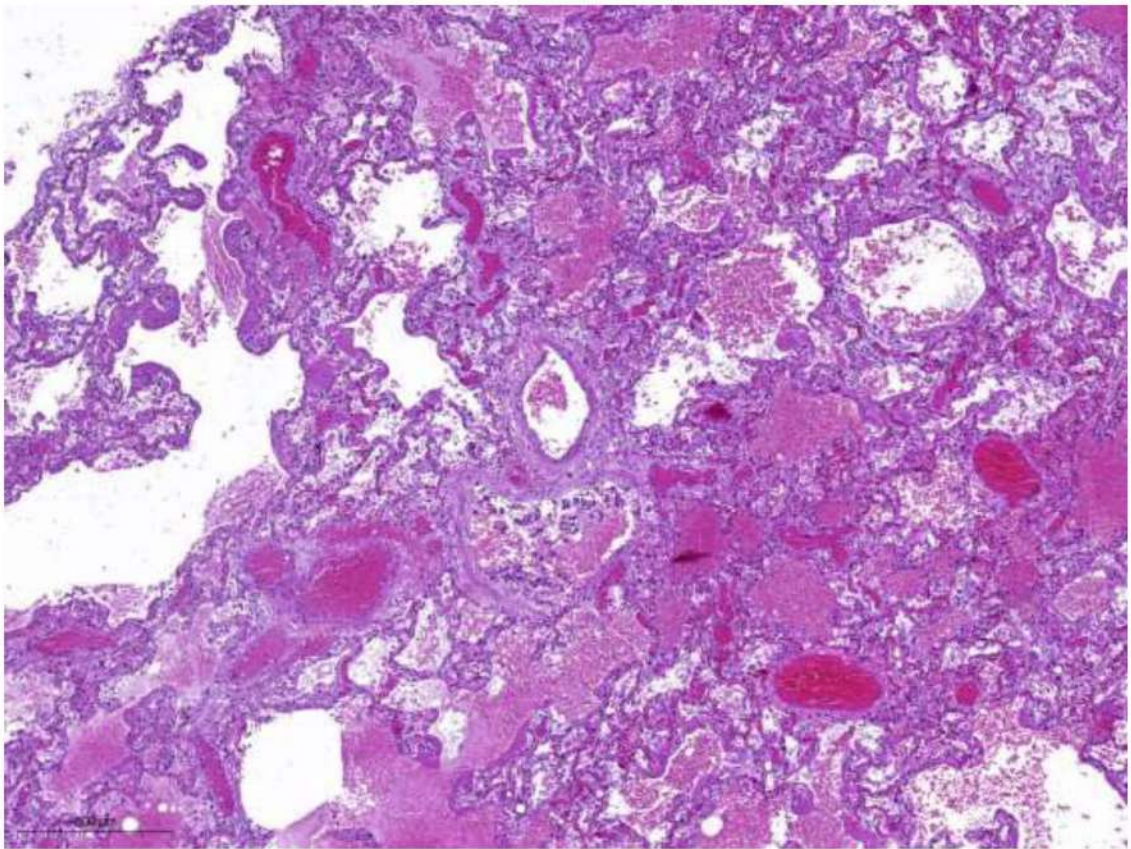


Рис 35. Диффузное альвеолярное повреждение, экссудативная фаза. Внутриальвеолярные кровоизлияния, полнокровные сосуды. Окраска гематоксилином и эозином, х 40.

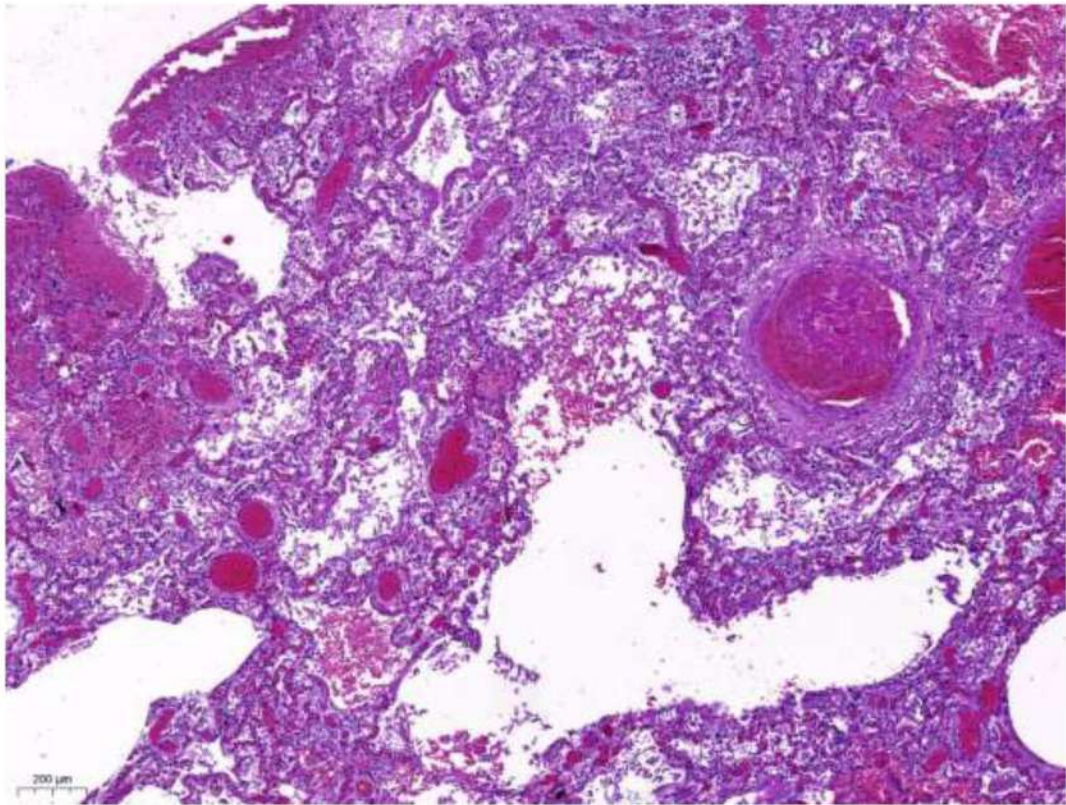


Рис. 36. Диффузное альвеолярное повреждение, экссудативная фаза. Обтурирующий фибриновый тромб в просвете мелкой ветви легочной артерии, внутриальвеолярное кровоизлияние. Окраска гематоксилином и эозином, х 40.

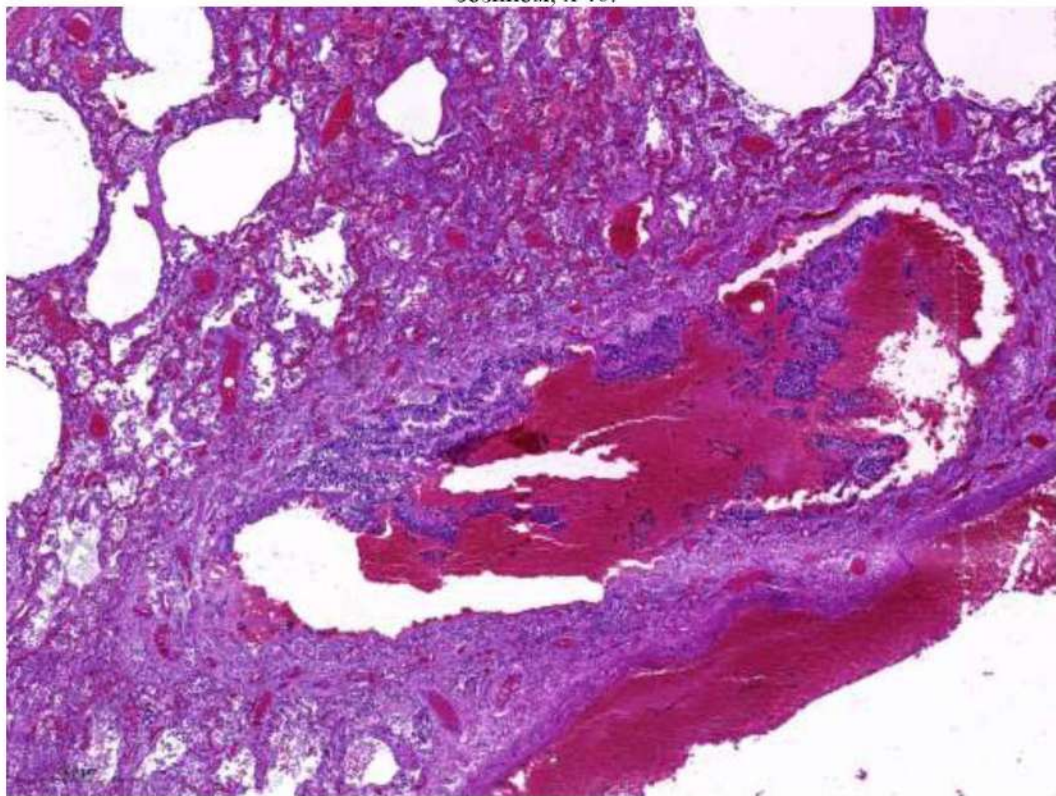


Рис. 37. Диффузное альвеолярное повреждение, экссудативная фаза. Эритроциты и десквамированный эпителий в просвете терминальной бронхиолы, небольшие скопления эритроцитов в альвеолах. Окраска гематоксилином и эозином, х 40.

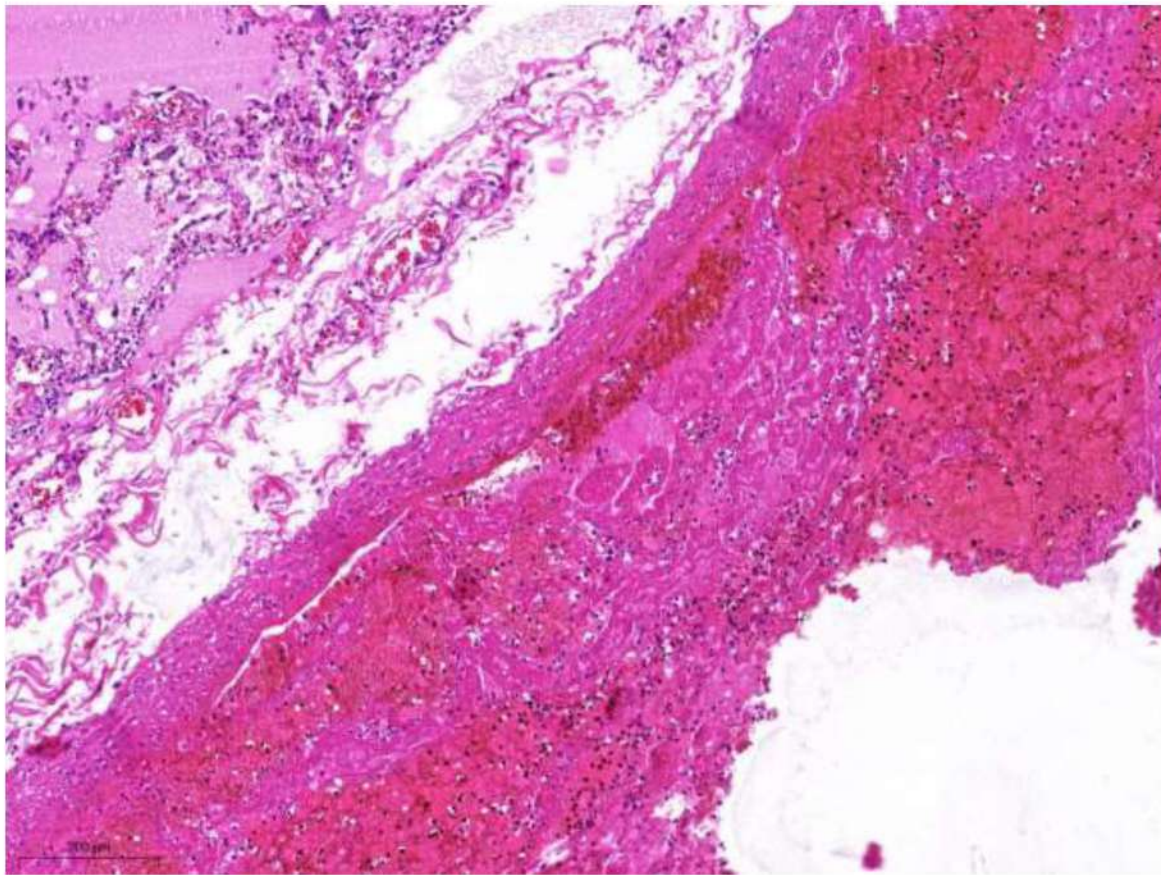


Рис. 38. Диффузное альвеолярное повреждение, экссудативная фаза.. Пристеночный организующийся тромб в просвете ветви легочной вены. Окраска гематоксилином и эозином, x 40.

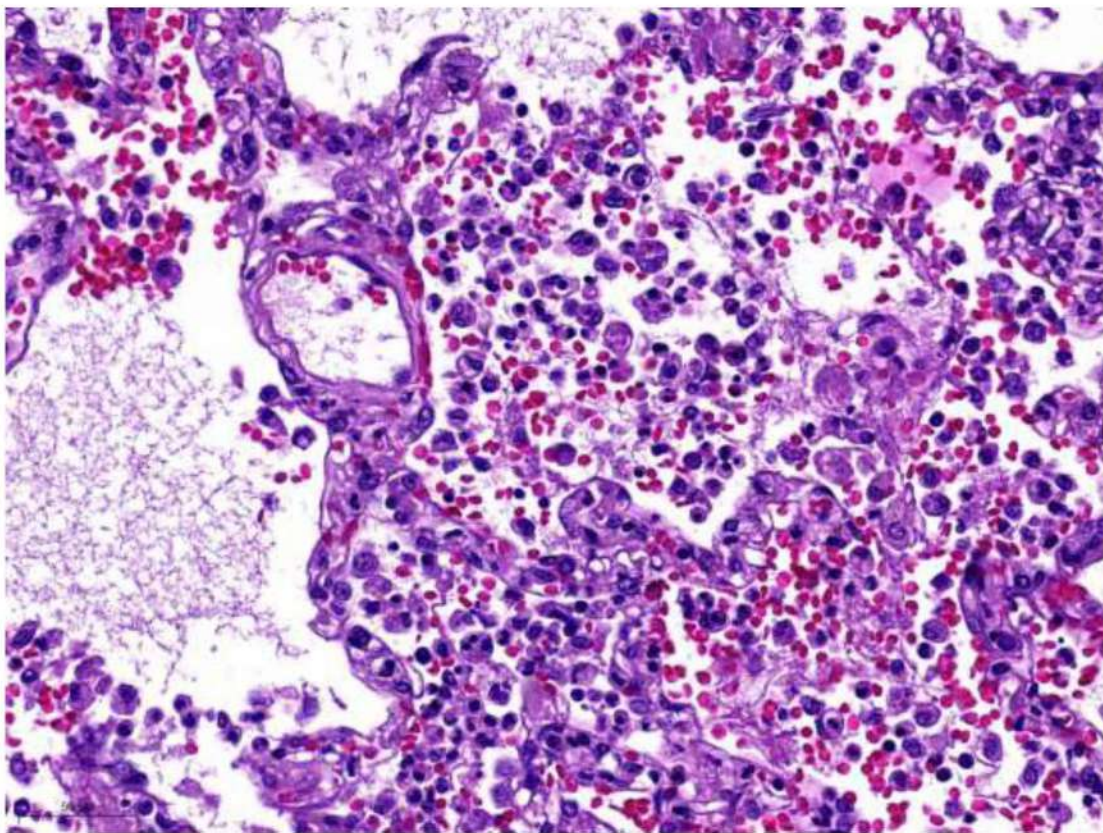


Рис. 39. Диффузное альвеолярное повреждение, пролиферативная фаза. Скопление альвеолоцитов, макрофагов, эритроцитов и фибрина в просветах альвеол. Окраска гематоксилином и эозином, x 250.

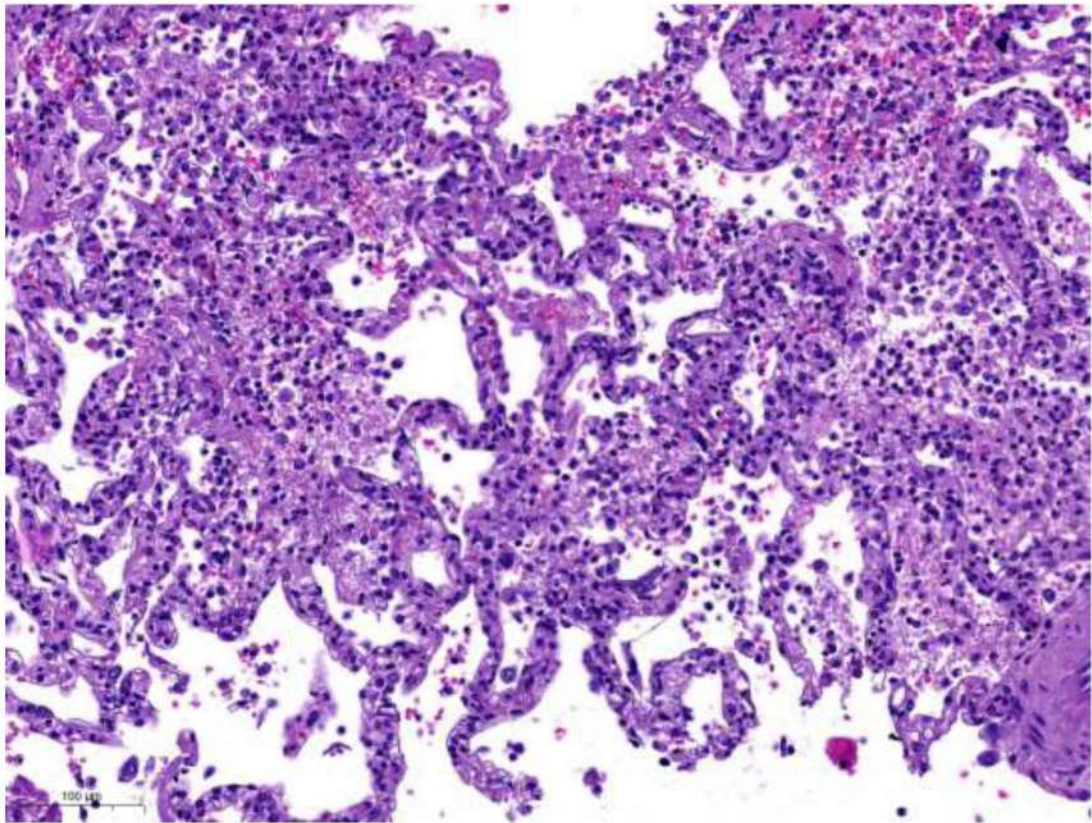


Рис. 40. Диффузное альвеолярное повреждение пролиферативная фаза. Интерстициальное воспаление: лимфо-макрофагальная, с примесью лейкоцитов, инфильтрация межальвеолярных перегородок, микроангиопатия. Окраска гематоксилином и эозином, x 120.

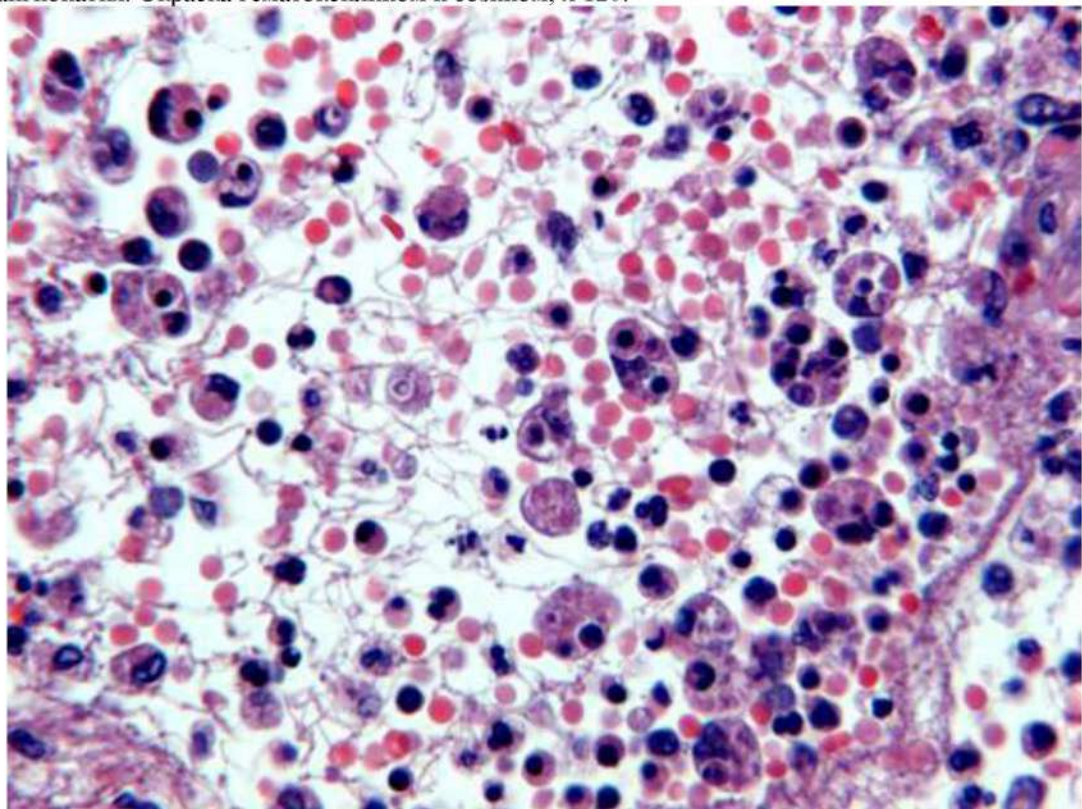


Рис. 41 Диффузное альвеолярное повреждение, пролиферативная фаза. Аутоцитотфагия: клеточные фрагменты в цитоплазме интраальвеолярных макрофагов (вторичный гемофагоцитарный лимфогистиоцитоз). Окраска гематоксилином и эозином, x 400.

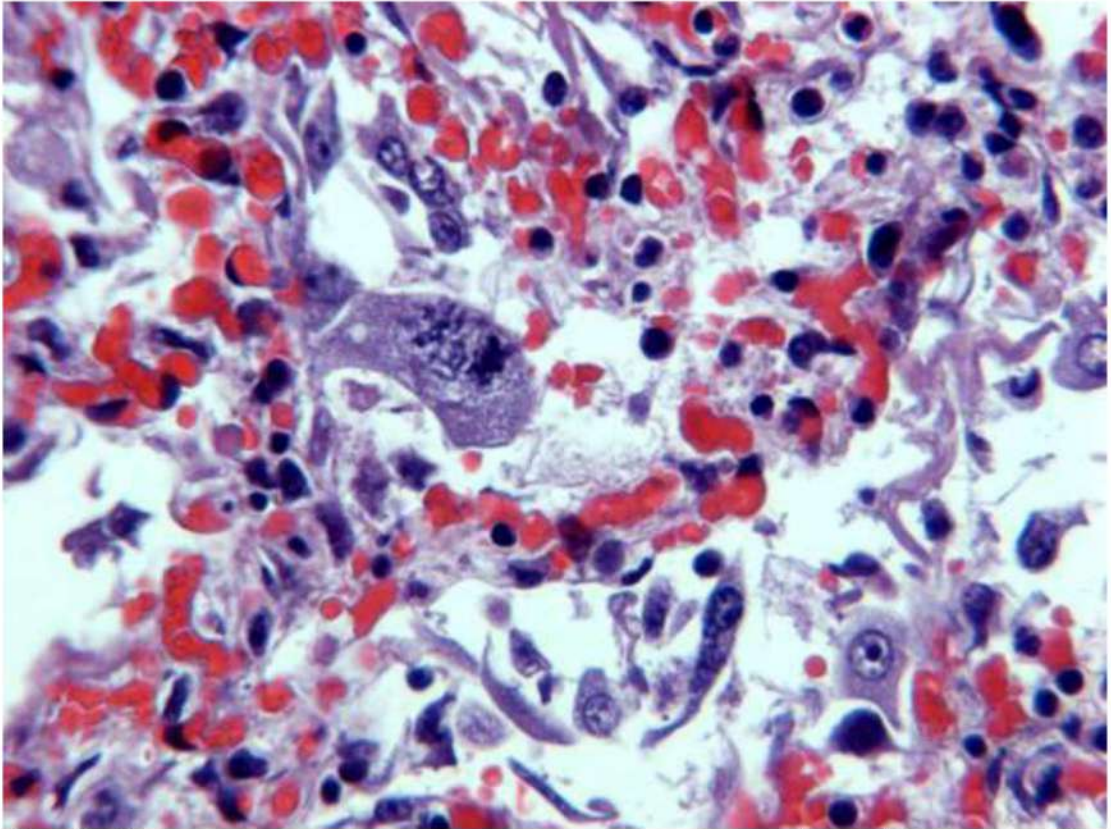


Рис. 42. Диффузное альвеолярное повреждение, экссудативная фаза. Цитопатический вирус-ассоциированный эффект: десквамированные уродливой формы альвеолоциты II типа с интрацитоплазматическими включениями в просветах альвеол. Окраска гематоксилином и эозином, x 250.

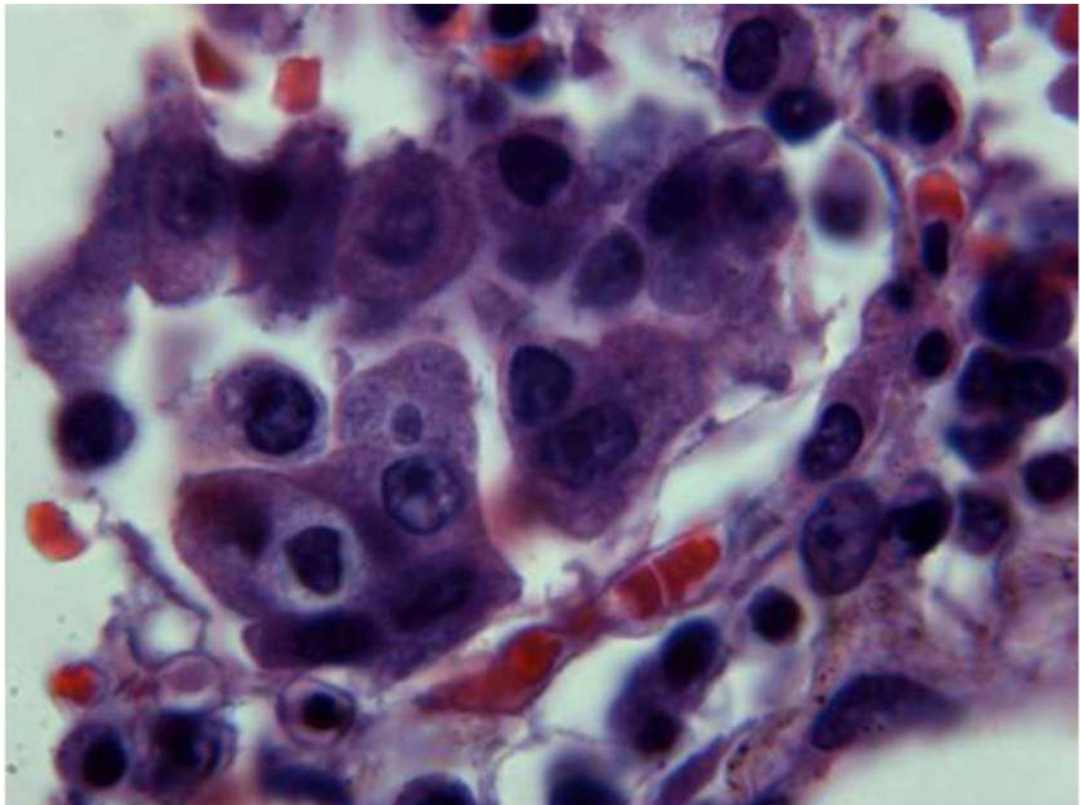


Рис. 43 Диффузное альвеолярное повреждение, экссудативная фаза. Группа уродливой формы альвеолоциты II типа с цитопатическим (вирус-ассоциированным) эффектом, просветление в виде гало вокруг ядра, двуядерное «вирусное» включение. Окраска гематоксилином и эозином, ×1000.

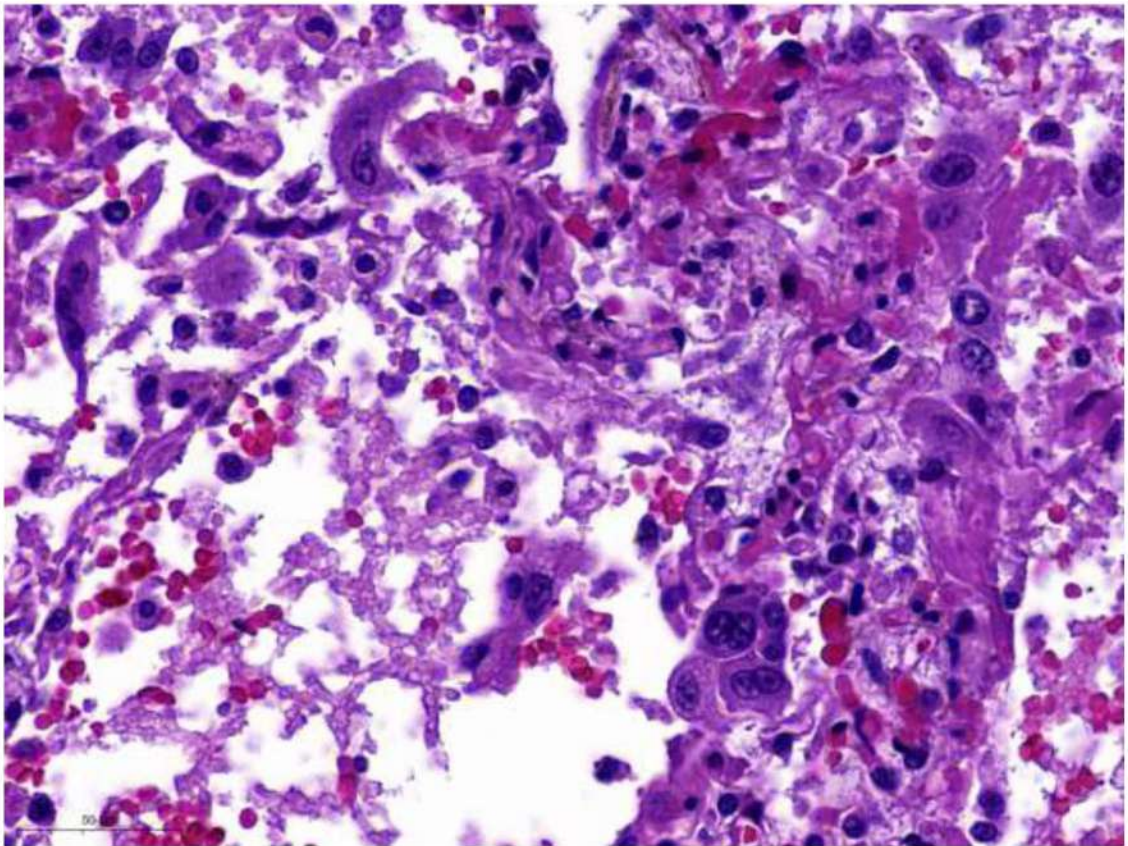


Рис. 44 Диффузное альвеолярное повреждение, экссудативная фаза. Цитопатический (вирус-ассоциированный) эффект: десквамированные уродливой формы альвеолоциты II типа в просветах альвеол. Окраска гематоксилином и эозином, $\times 250$.

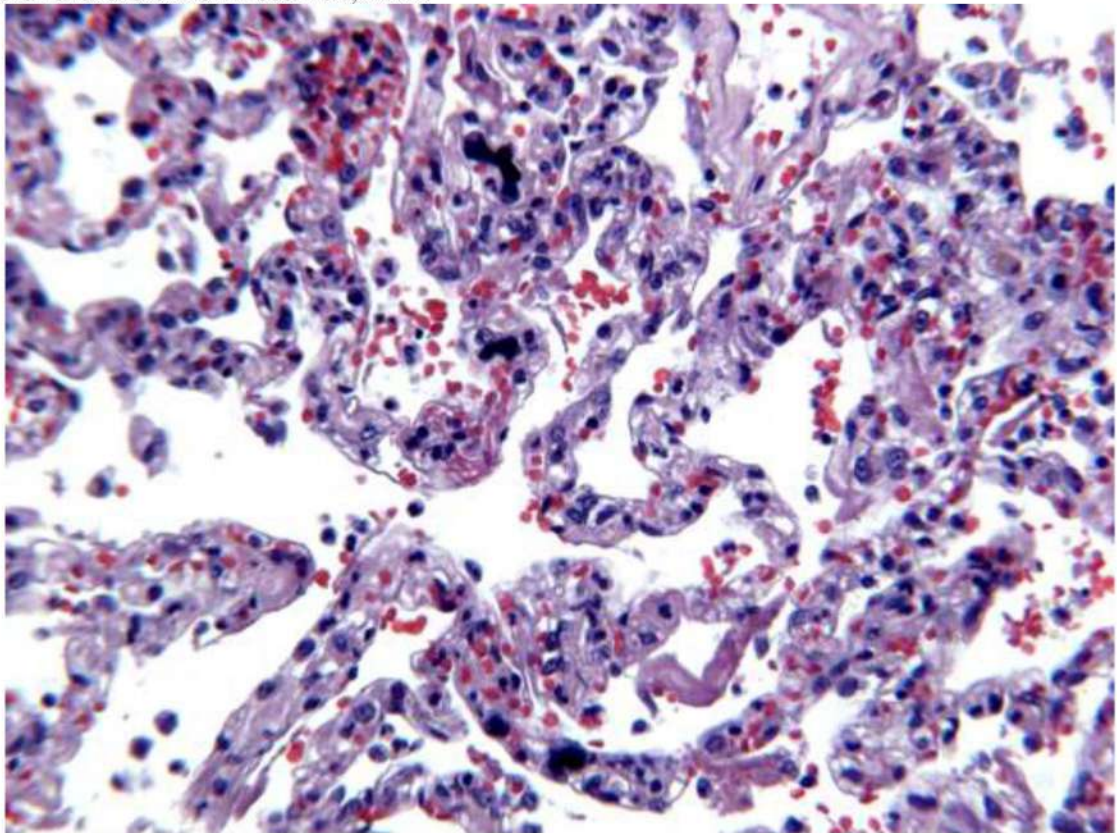


Рис. 45. Диффузное альвеолярное повреждение, экссудативная фаза. Мегакариоциты в капиллярах межалвеолярных перегородок. Окраска гематоксилином и эозином. $\times 200$.

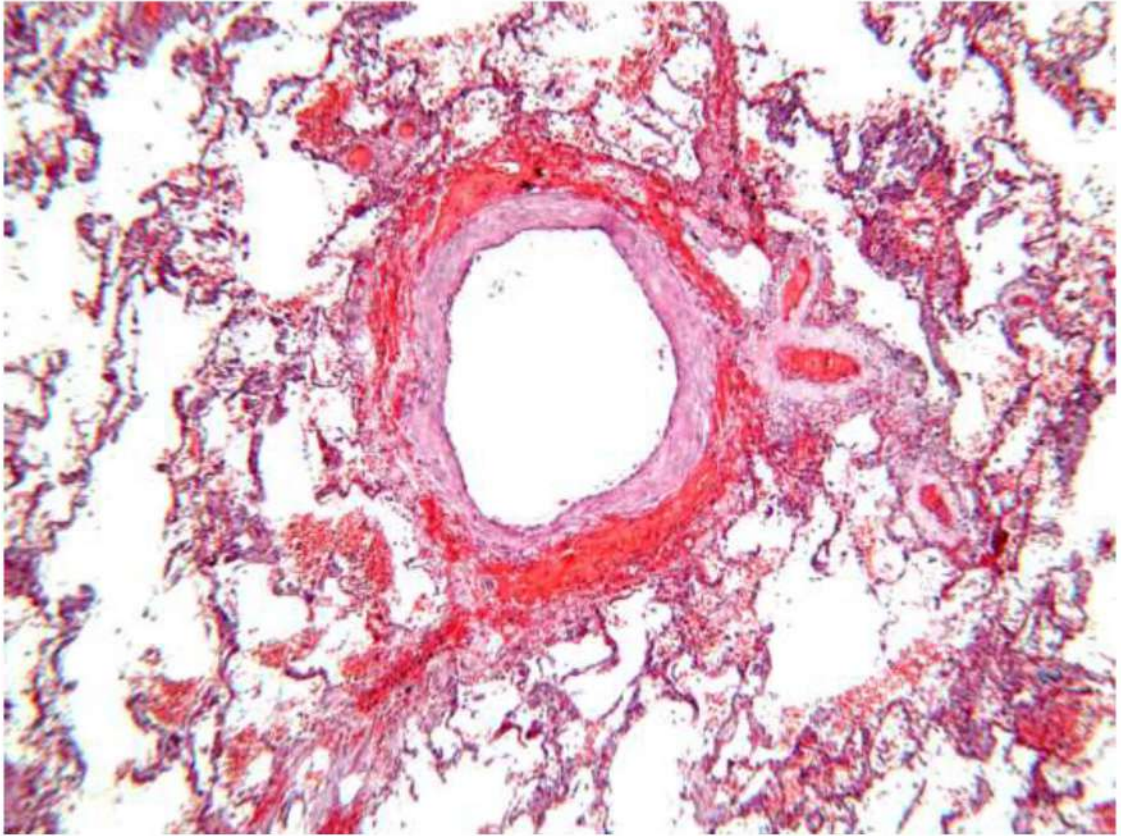


Рис. 46. Диффузное альвеолярное повреждение, экссудативная фаза.. Периваскулярное кровоизлияние. Окраска гематоксилином и эозином.Х 60

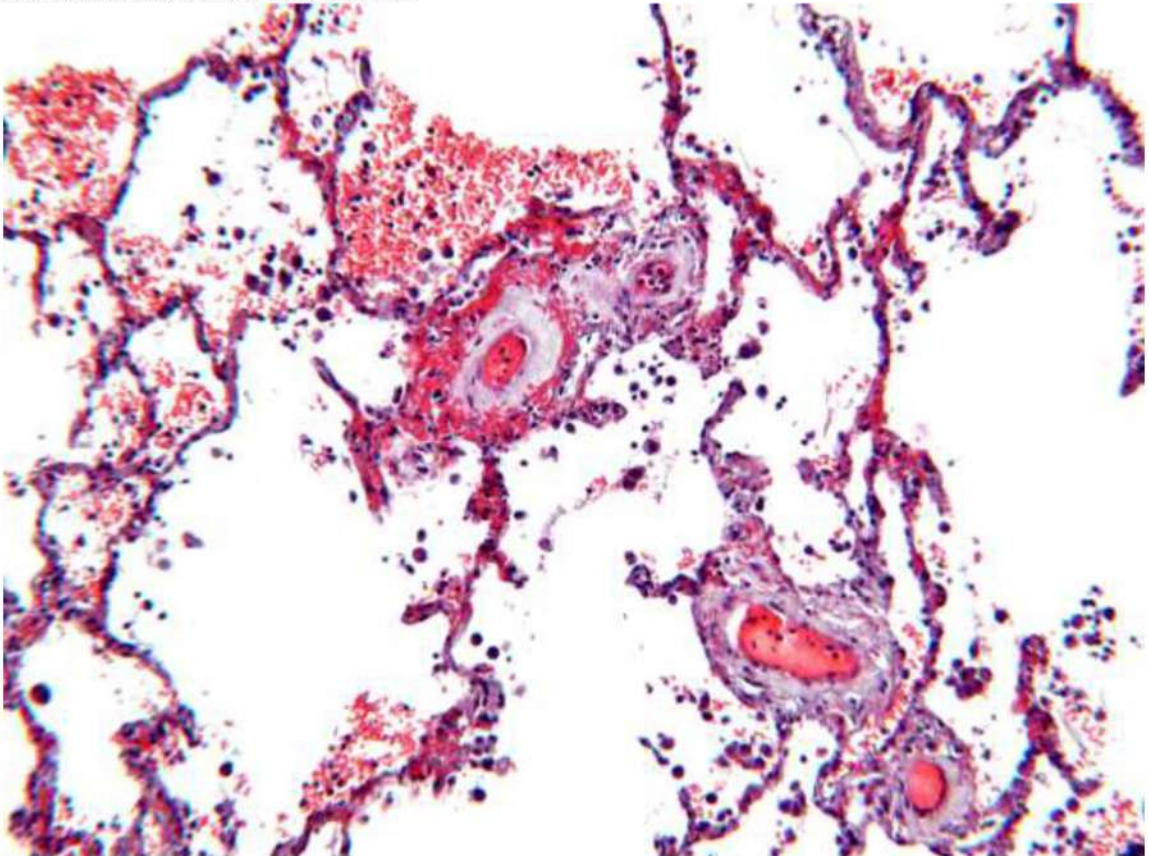


Рис. 47. Диффузное альвеолярное повреждение, экссудативная фаза.. Микроангиопатия. Диapedезные кровоизлияния вокруг артериол, сладжи эритроцитов с их лизисом в их просветах. Окраска гематоксилином и эозином, х 60.

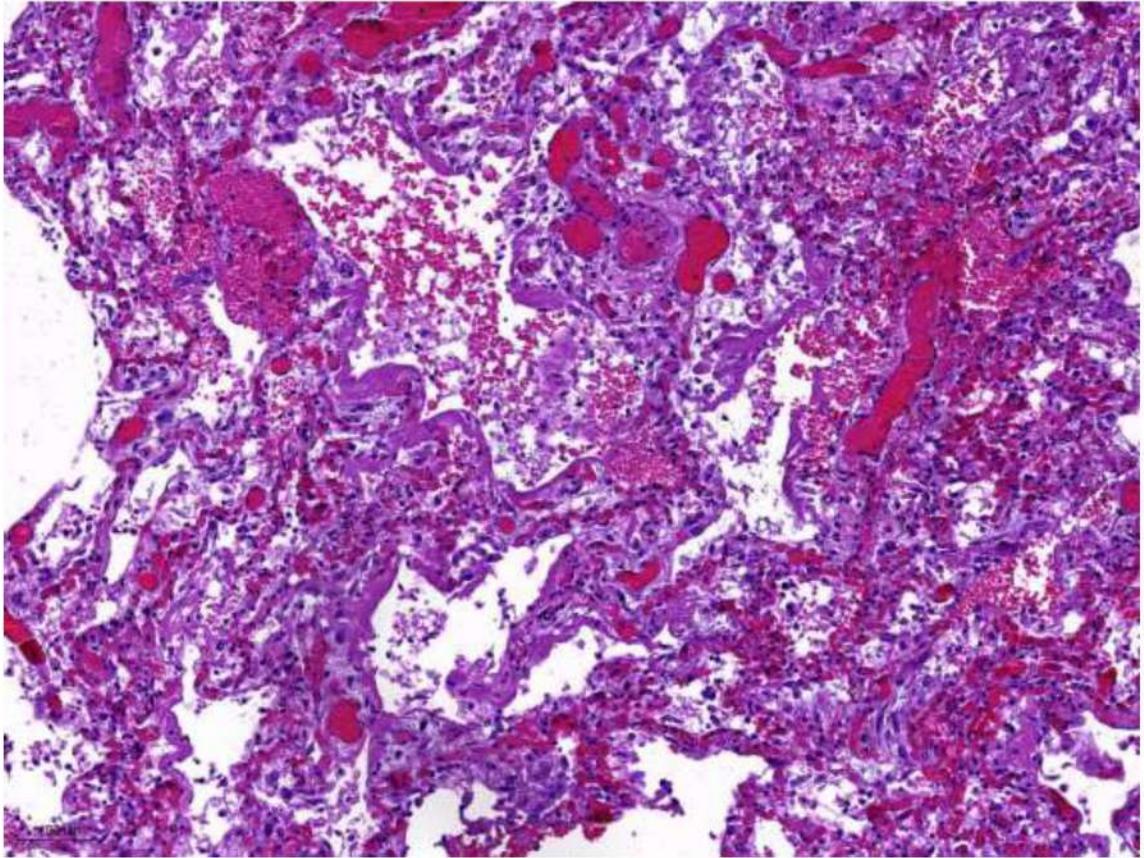


Рис. 48 Диффузное альвеолярное повреждение, пролиферативная фаза. Интерстициальное воспаление: утолщение межальвеолярных перегородок за счет отека и лимфо-макрофагальной инфильтрации, микроангиопатия. Окраска гематоксилином и эозином, х 60

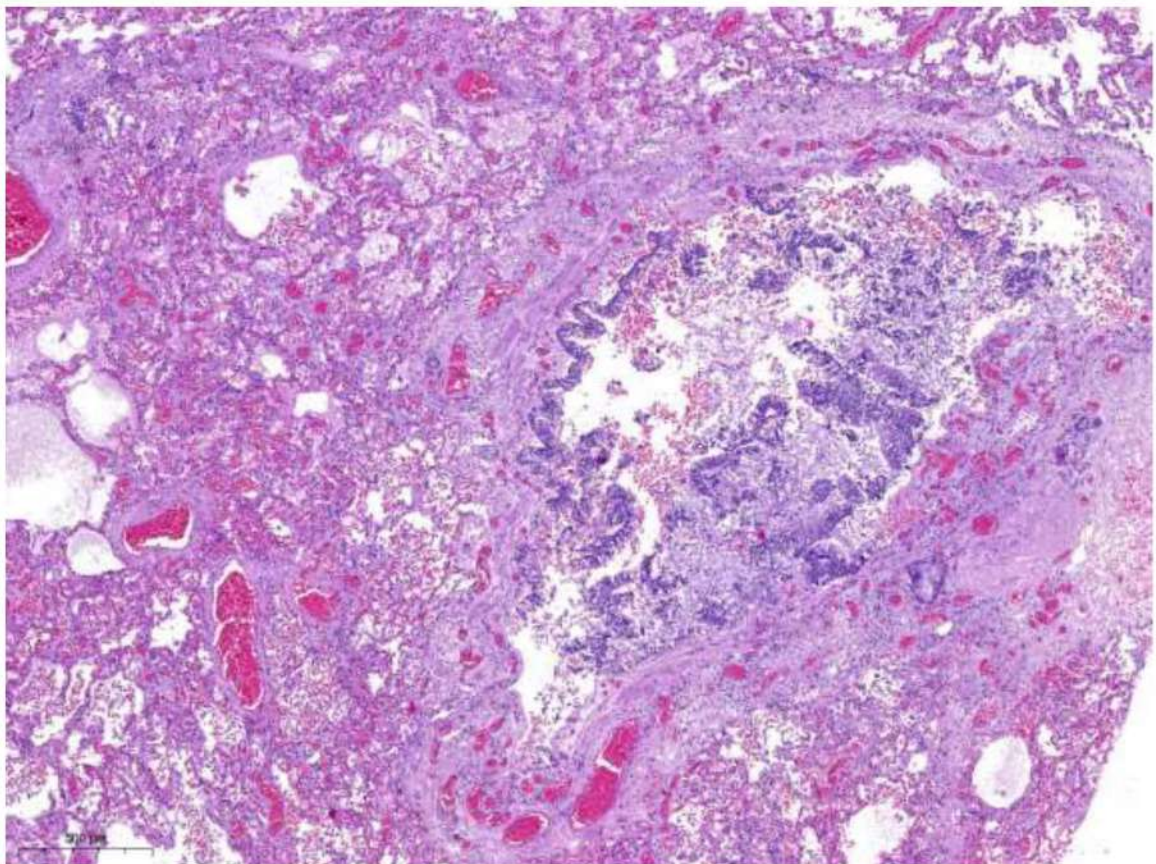


Рис. 49. Диффузное альвеолярное повреждение, экссудативная фаза. Десквамация эпителия терминальной бронхиолы, перибронхиолярный отек, выраженное полнокровие. Окраска гематоксилином и эозином, х 40.

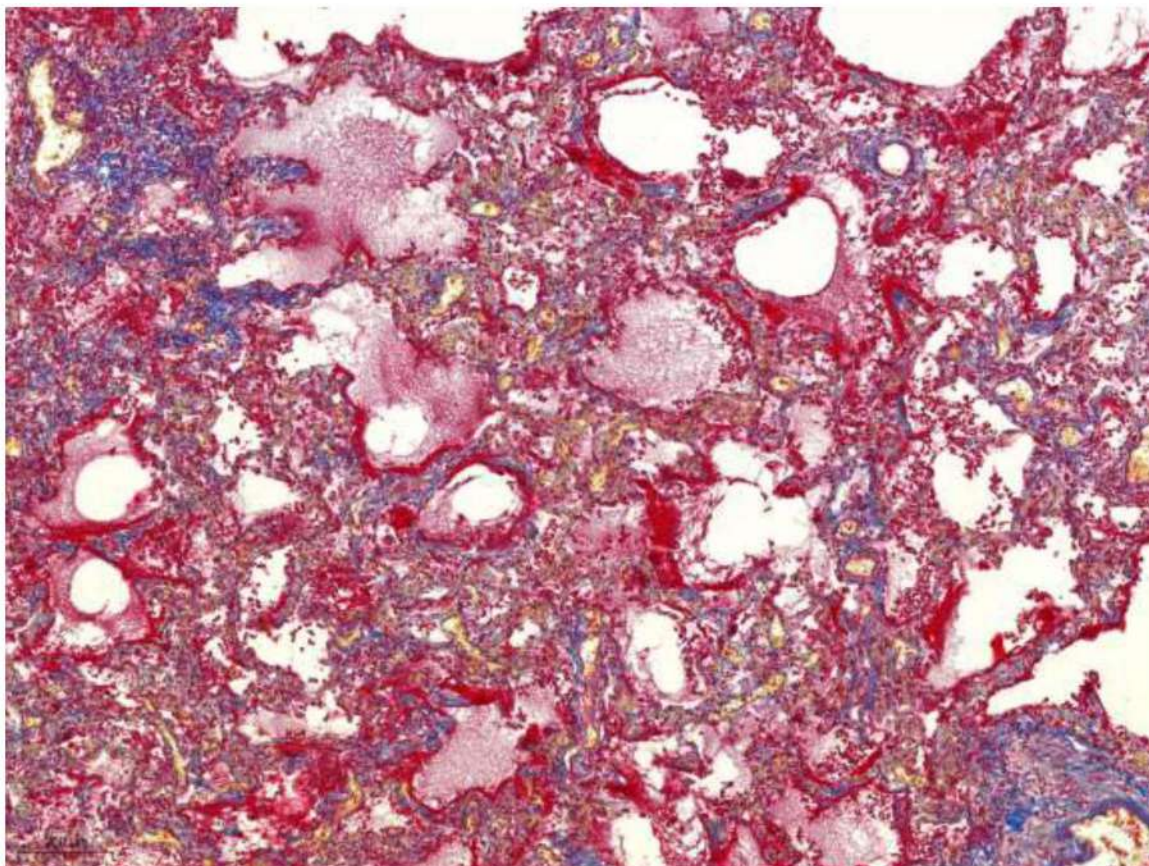


Рис. 50. Диффузное альвеолярное повреждение, экссудативная фаза.. Множественные гиалиновые мембраны (красного цвета) по контуру альвеол. Окраска MSB по Лёндруму. $\times 50$.

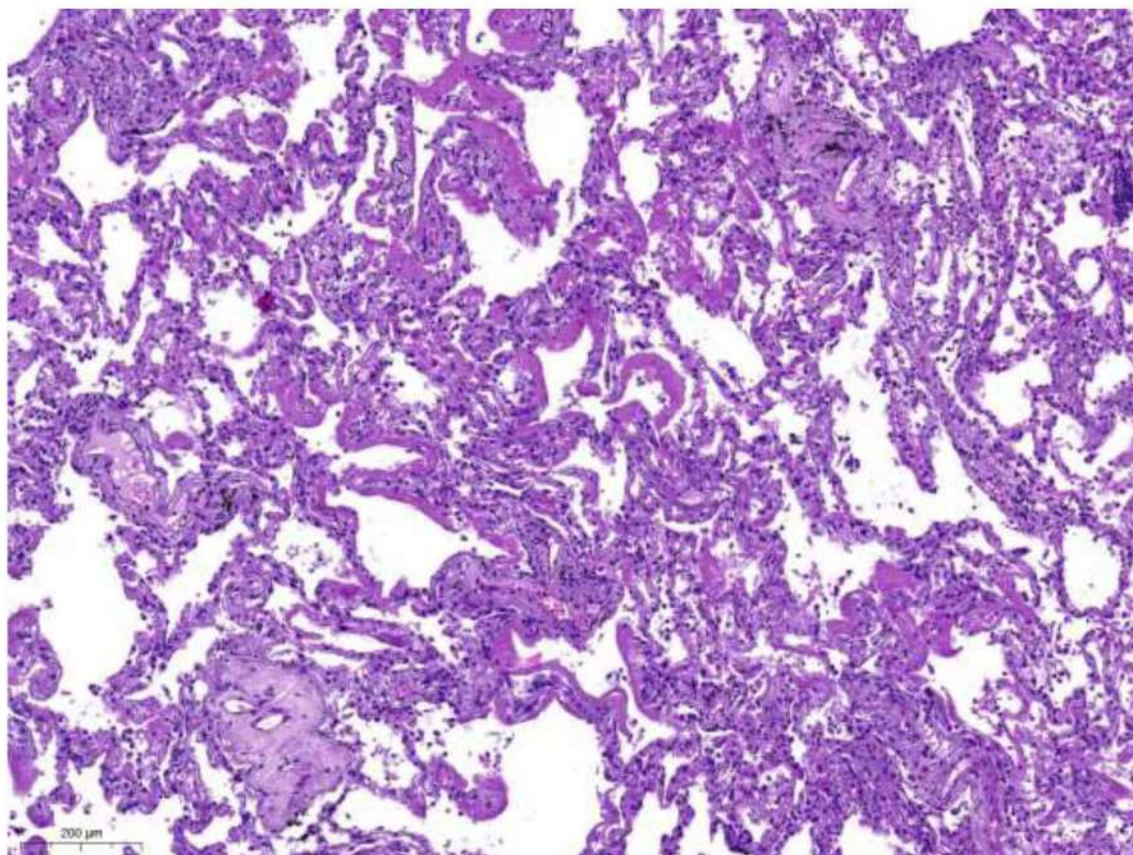


Рис. 51. Диффузное альвеолярное повреждение, экссудативная фаза.. Множественные гиалиновые мембраны, выстилающие контуры альвеол. Окраска гематоксилином и эозином, $\times 60$.

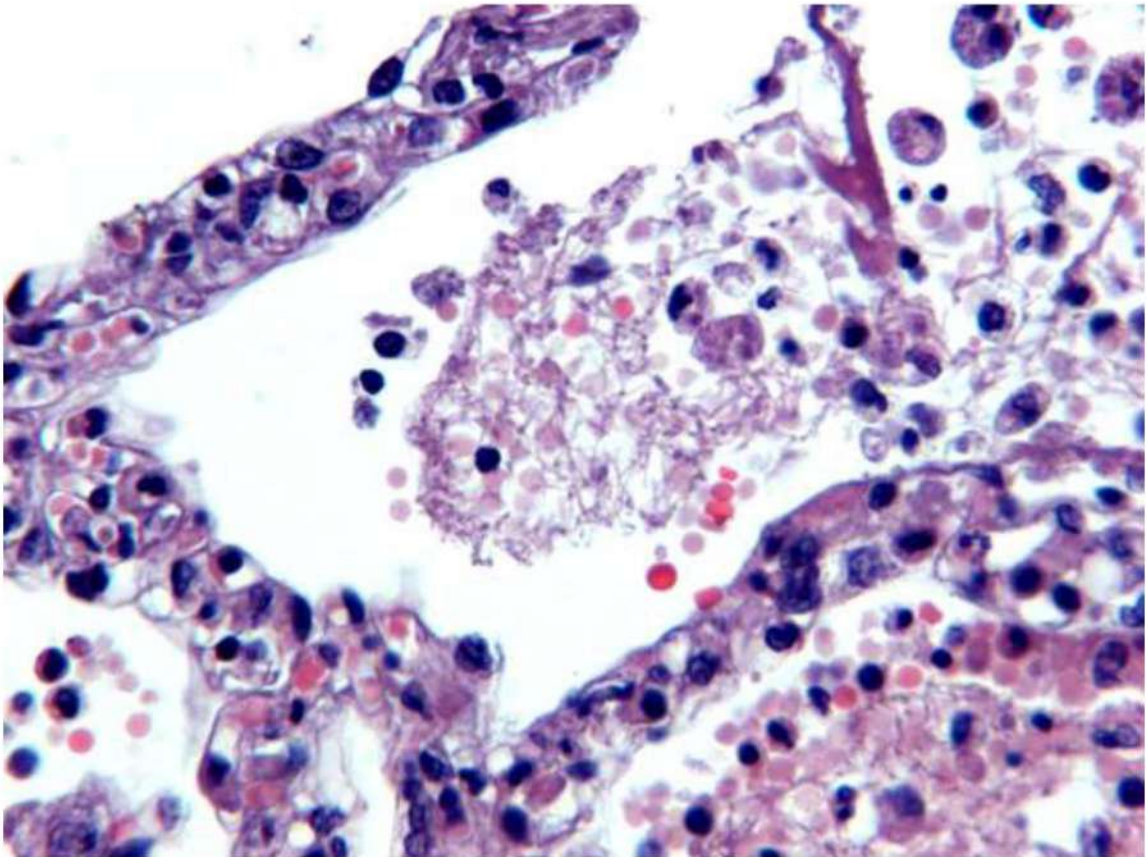


Рис. 52 Диффузное альвеолярное повреждение, пролиферативная фаза. Отек и слабая воспалительная инфильтрация межальвеолярных перегородок, альвеолоциты, макрофаги, эритроциты и фибрин в просвете альвеолы. Окраска гематоксилином и эозином, х 250.

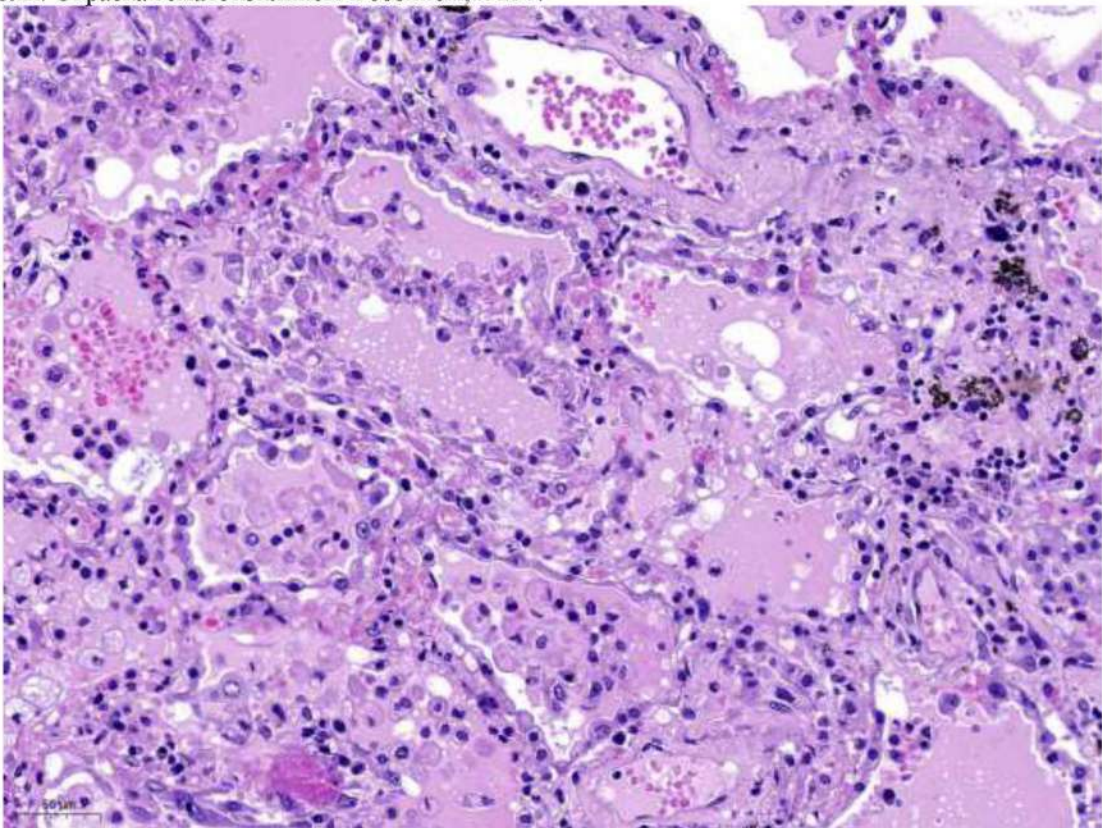


Рис. 53 Диффузное альвеолярное повреждение, пролиферативная фаза. Внутриальвеолярный отек, пролиферация альвеолоцитов II типа. Окраска гематоксилином и эозином, х 120

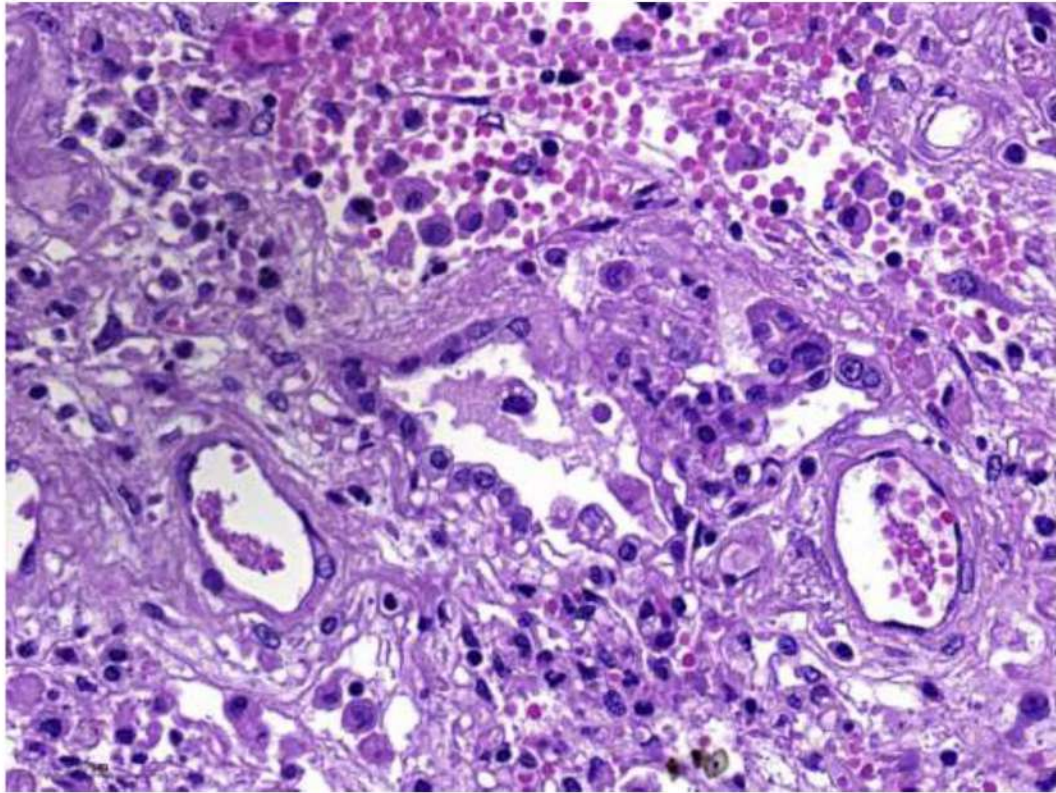


Рис. 54. Диффузное альвеолярное повреждение, пролиферативная фаза. Репаративные изменения: пролиферация альвеолоцитов II типа. Окраска гематоксилином и эозином.

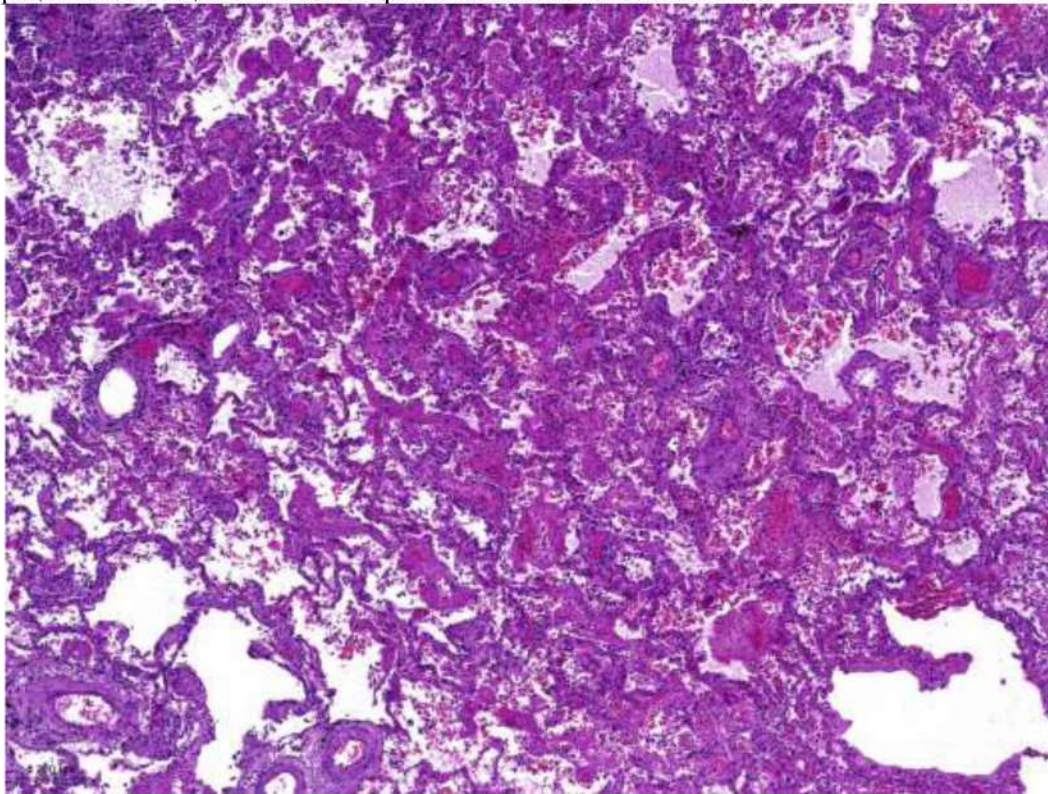


Рис. 55. Диффузное альвеолярное повреждение, пролиферативная фаза. Организующийся фибрин в виде «пробок» в просветах альвеол. Окраска гематоксилином и эозином, х 40.

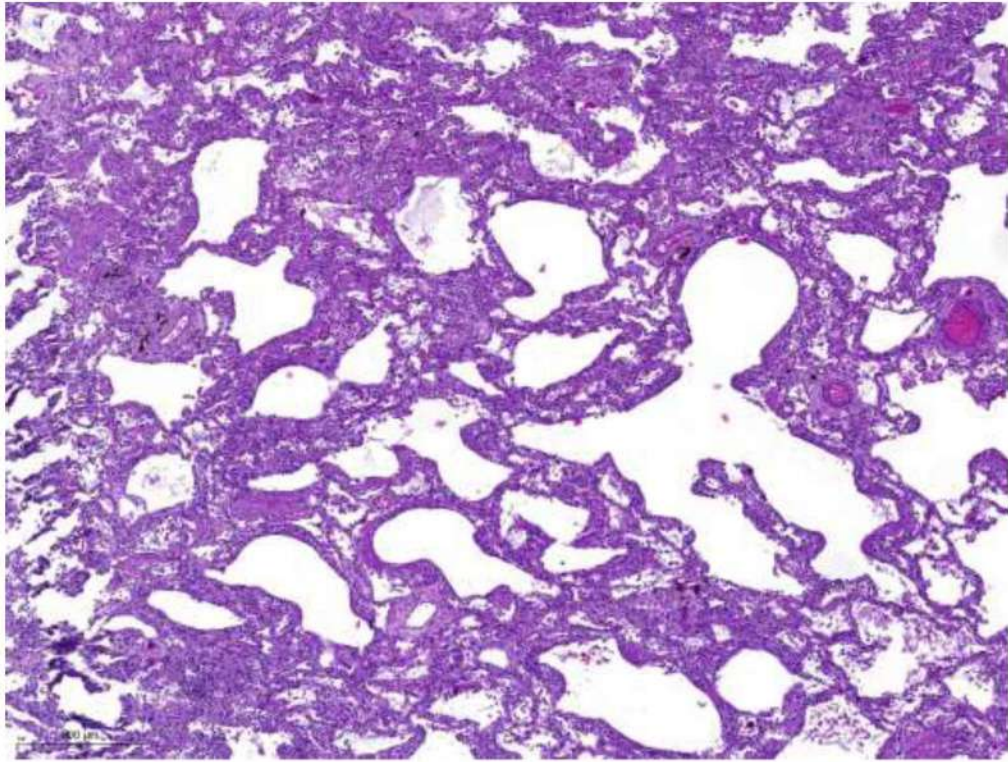


Рис. 56. Диффузное альвеолярное повреждение, пролиферативная фаза. Выраженное утолщение межальвеолярных перегородок за счет склероза. Окраска гематоксилином и эозином, x 40.

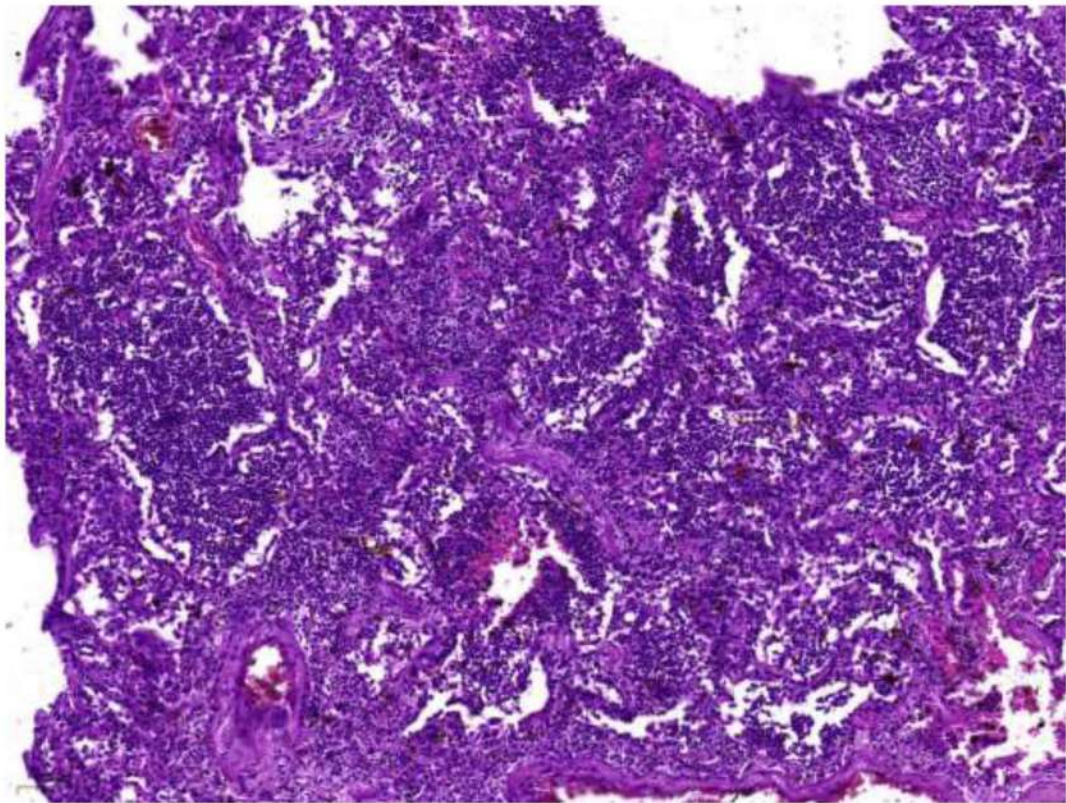


Рис. 57. Диффузное альвеолярное повреждение, пролиферативная фаза. Вирусно-бактериальная пневмония: скопление лейкоцитов в просветах альвеол на фоне утолщенных межальвеолярных перегородок. Окраска гематоксилином и эозином, x 40.

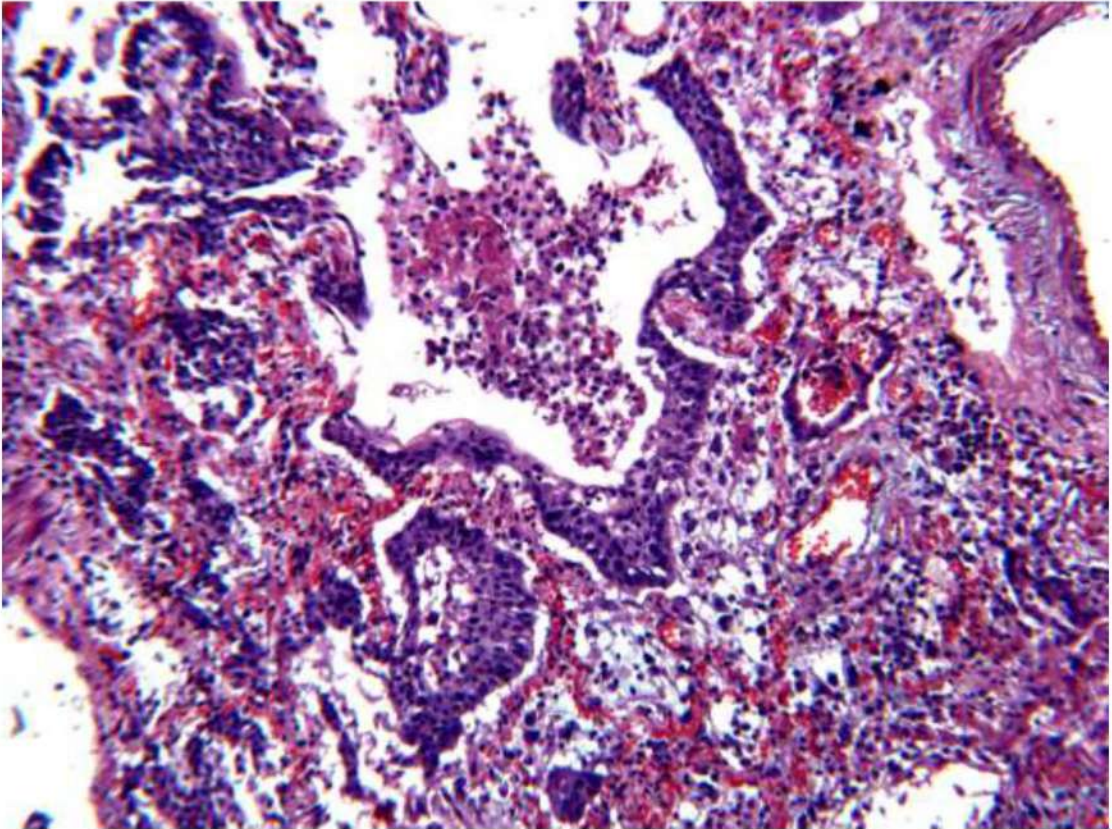


Рис. 58. Диффузное альвеолярное повреждение, пролиферативная фаза. Плоскоклеточная метаплазия альвеолярного эпителия, фибрин и эритроциты в просвете альвеол. Окраска гематоксилином и эозином, х 120.

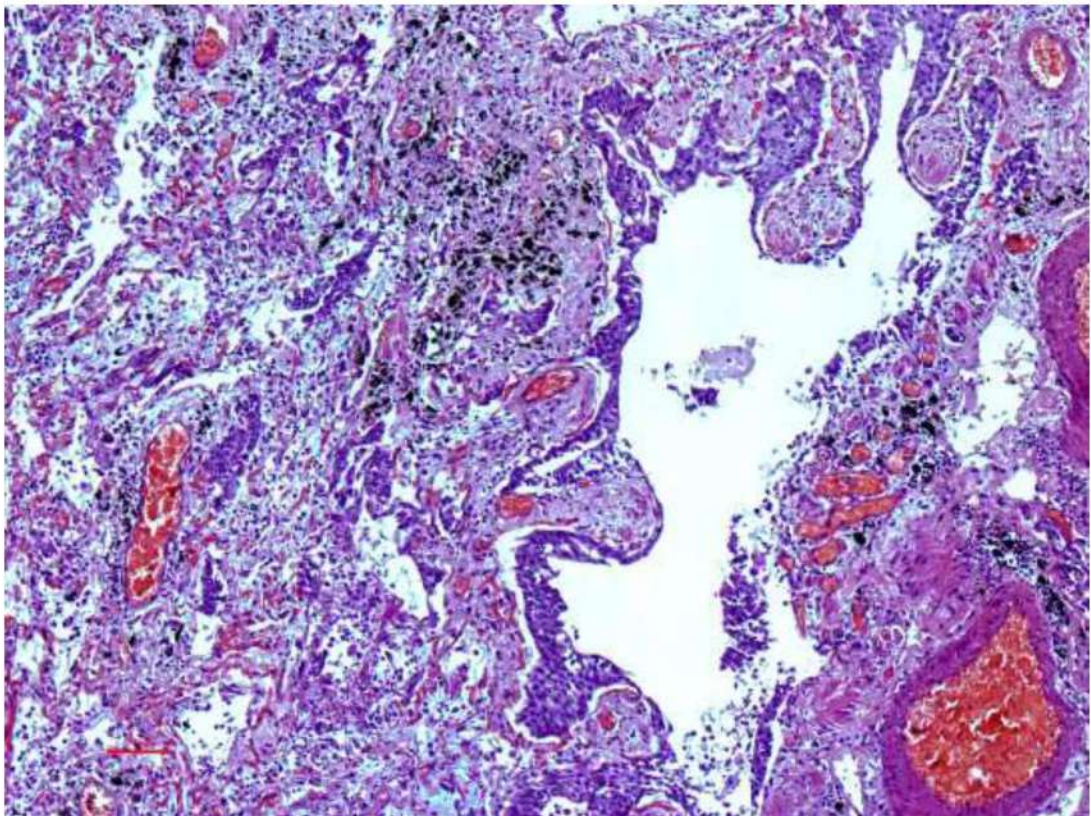


Рис. 59. Диффузное альвеолярное повреждение, пролиферативная фаза. Плоскоклеточная метаплазия альвеолярного эпителия, фибрин и эритроциты в просвете альвеол. Окраска гематоксилином и эозином, х 120.

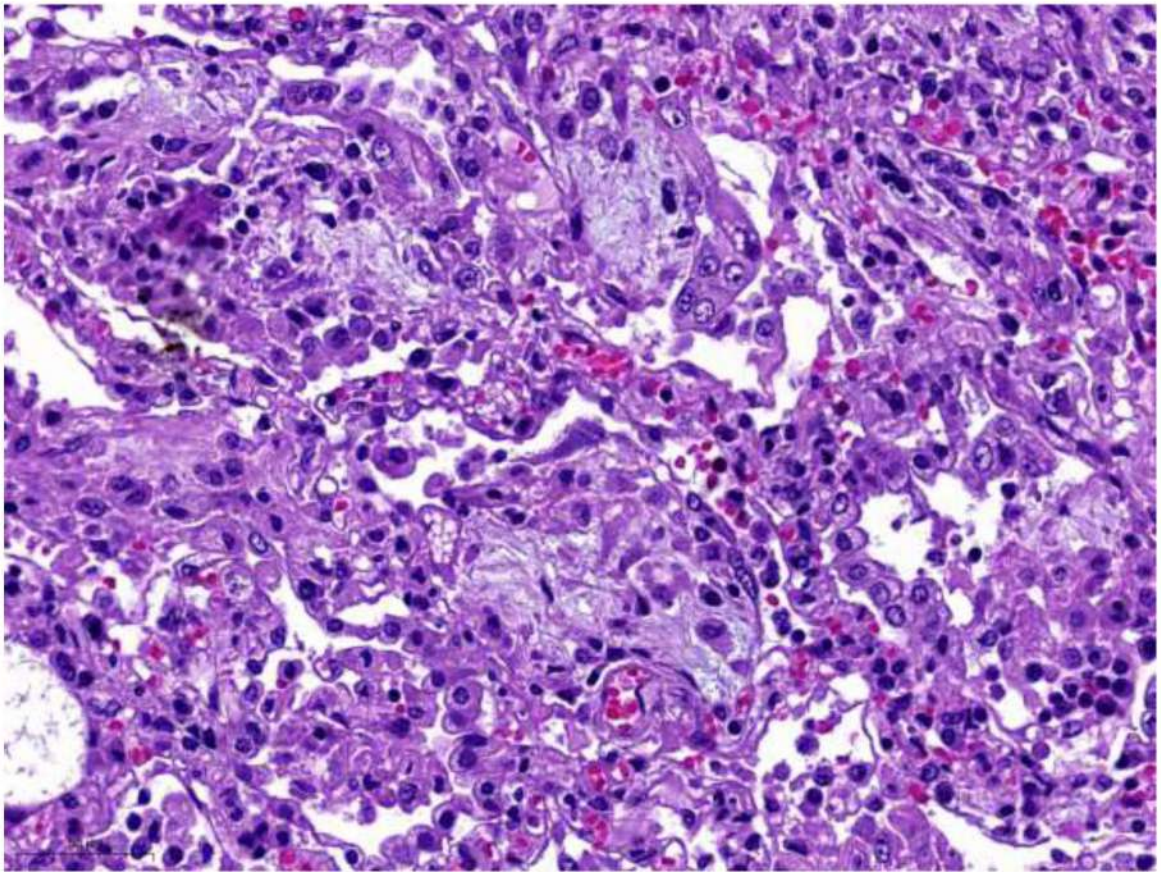


Рис. 60. Диффузное альвеолярное повреждение, пролиферативная фаза. Фибробластическая (грануляционная) полиповидной формы ткань в просветах альвеол. Окраска гематоксилином и эозином, х 250.

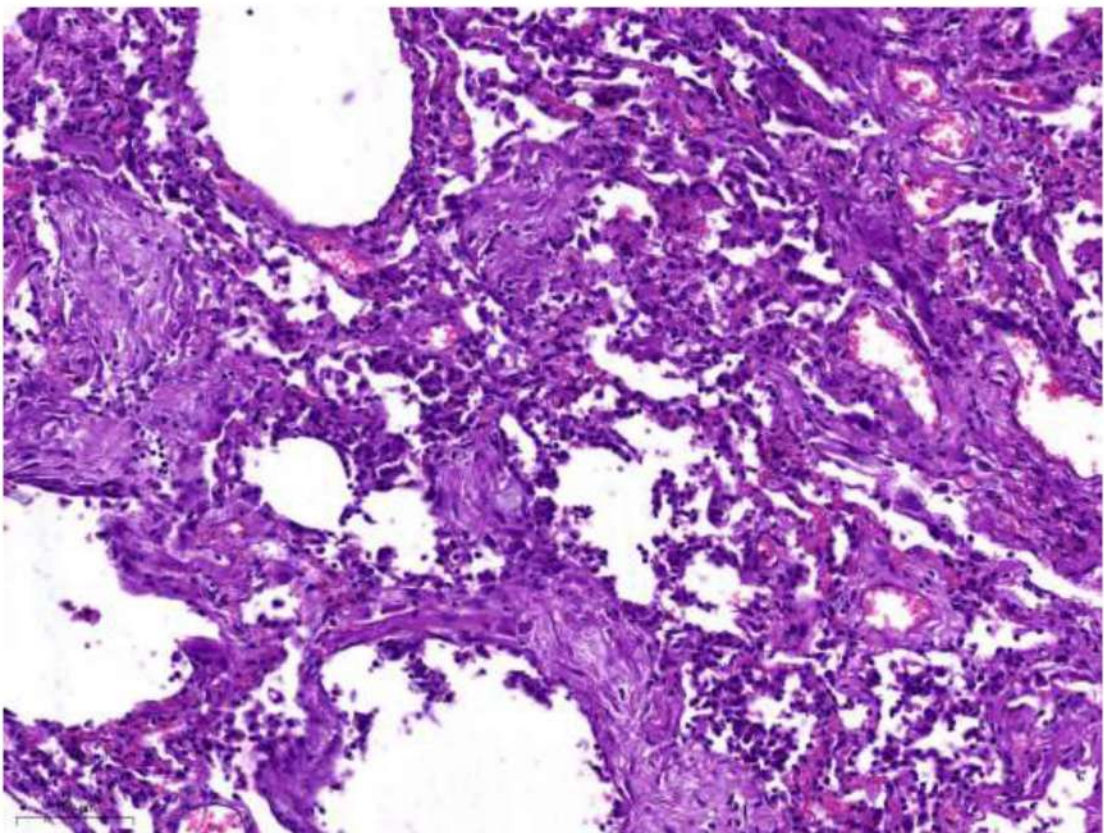


Рис. 61. Диффузное альвеолярное повреждение, пролиферативная фаза. Проплиферация фибробластов (рост грануляционной ткани) в стенках альвеол и периваскулярно. Окраска гематоксилином и эозином, х 120.

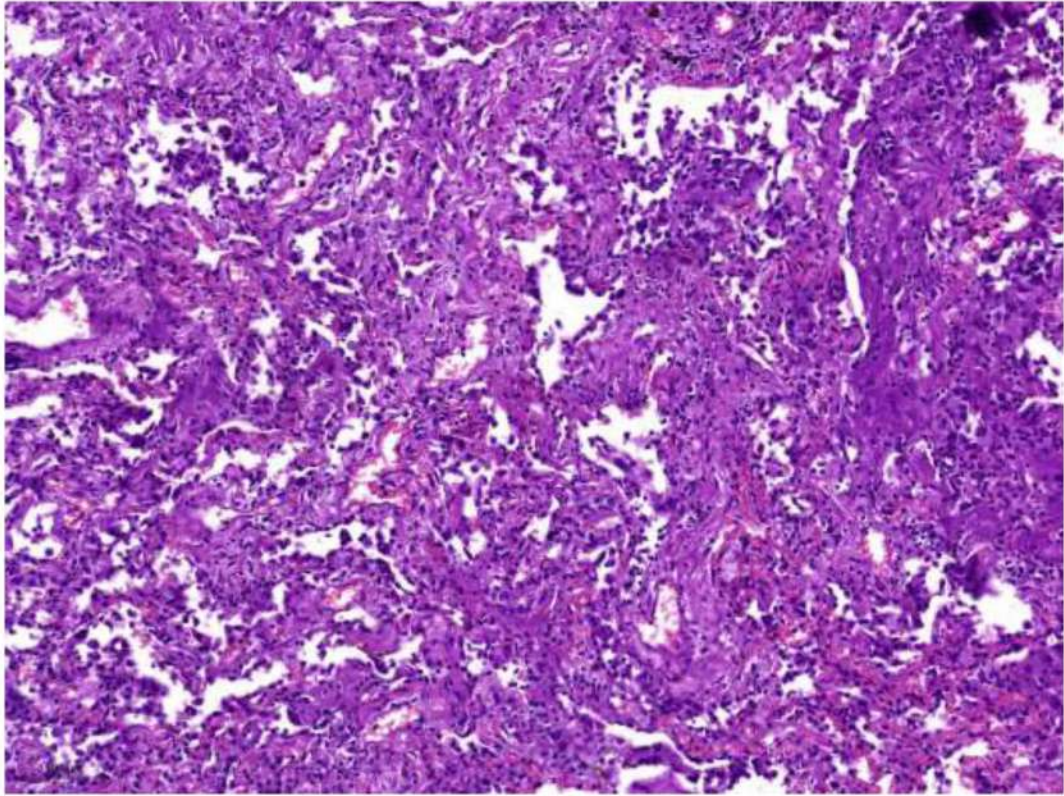


Рис. 62. Диффузное альвеолярное повреждение, пролиферативная фаза. Умеренно выраженный фиброз межальвеолярных перегородок с частичной десквамацией альвеолоцитов. Окраска гематоксилином и эозином, х 60.

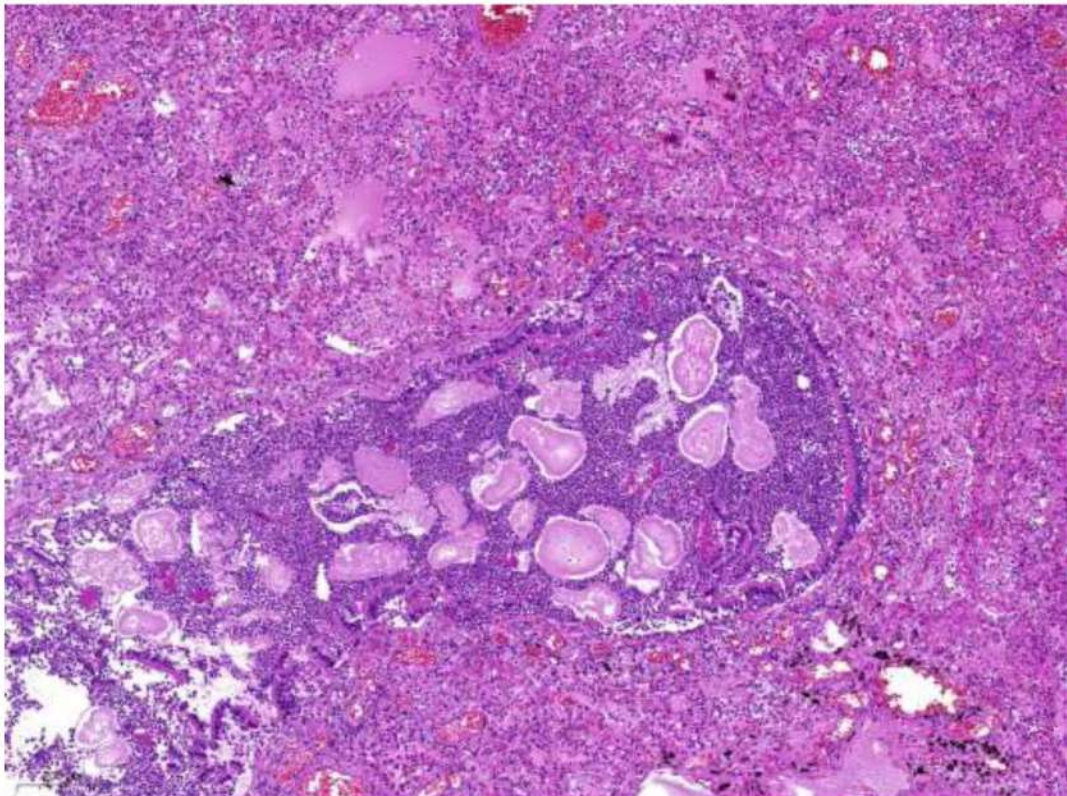


Рис. 63. Диффузное альвеолярное повреждение, экссудативная фаза, и аспирационная пневмония. Скопление нейтрофилов и инородных (пищевых) частиц в просвете терминальной бронхиолы (аспирационный бронхолит), по периферии – внутриальвеолярный отек, воспалительный экссудат в просвете части альвеол, полнокровие сосудов. Окраска гематоксилином и эозином, х 40.

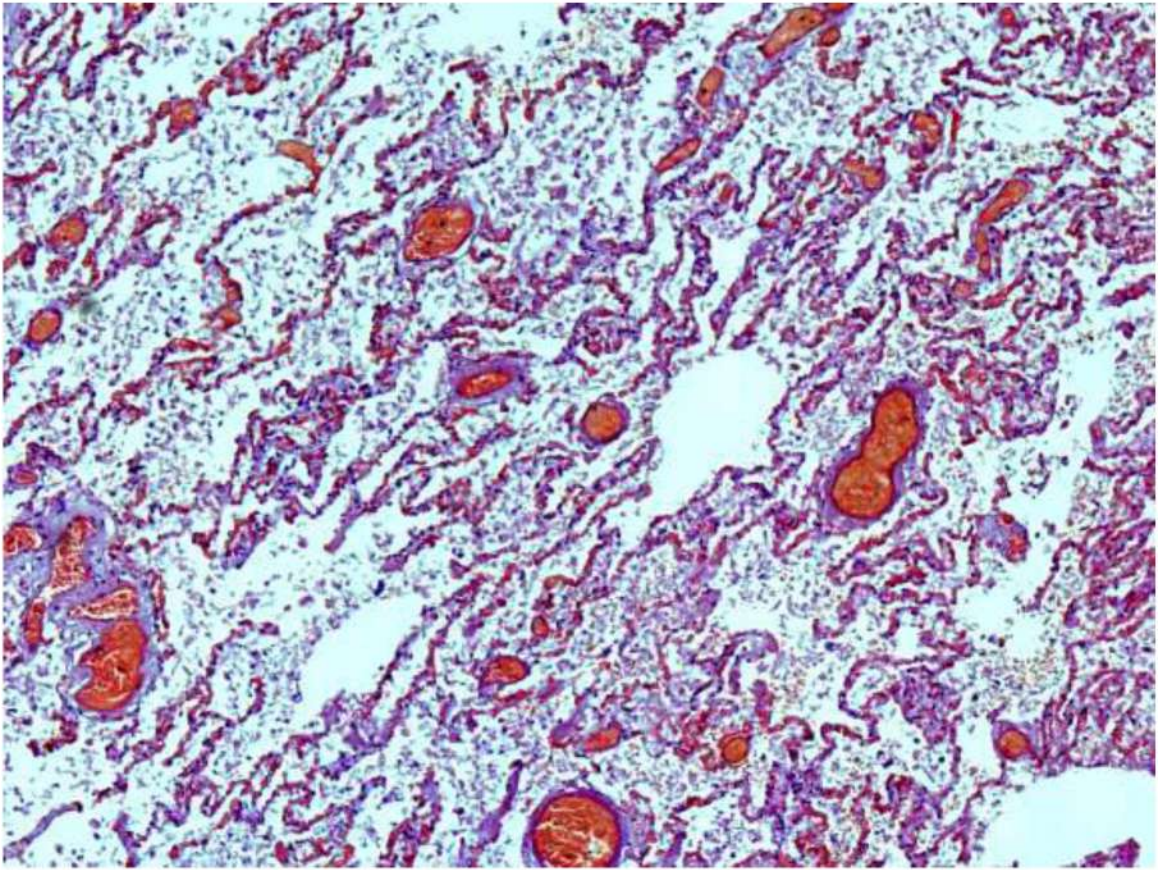


Рис. 64. Диффузное альвеолярное поражение, ранняя стадия. Внутриальвеолярный отек, в просвете альвеол фибрин, спущенные альвеолоциты, эритроциты, единичные гиалиновые мембраны. Выраженное полнокровие микроциркуляторного русла со сладжами эритроцитов. Окраска гематоксилином и эозином, х 60

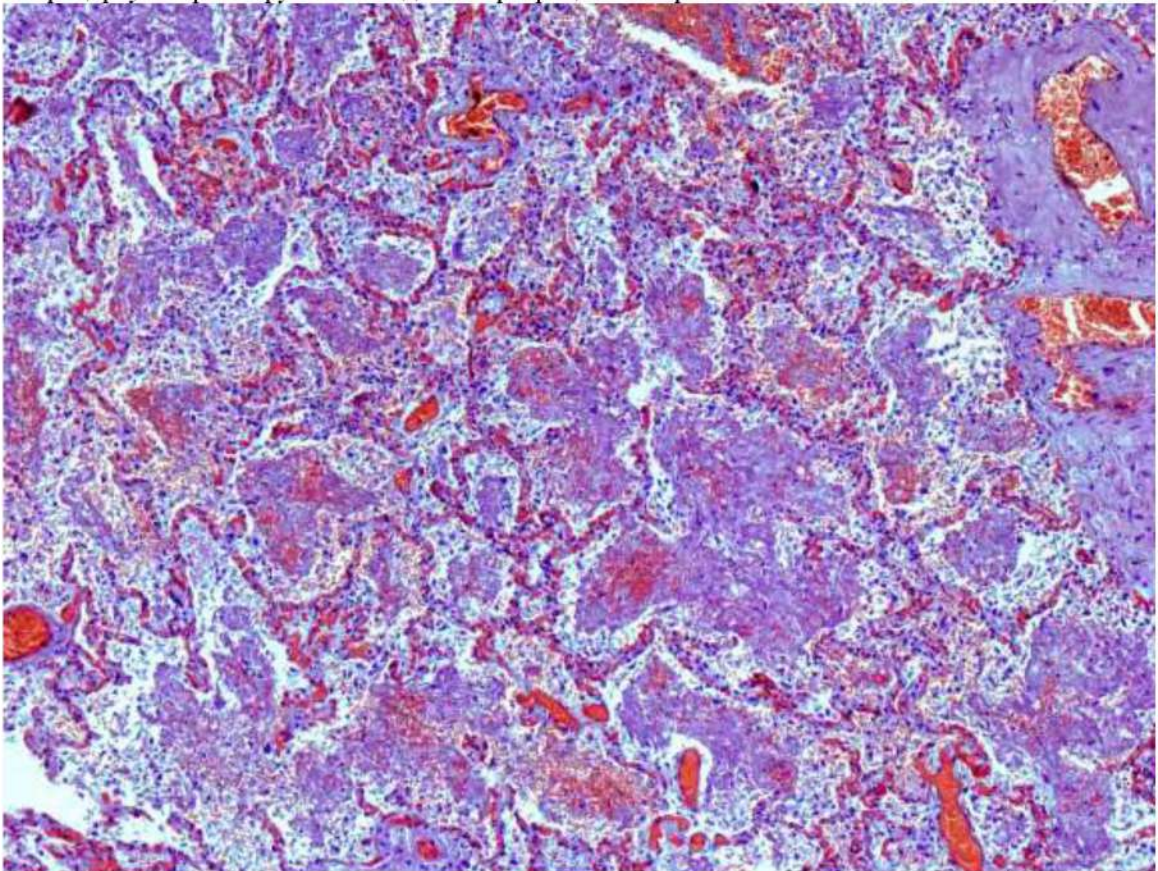


Рис. 65. Диффузное альвеолярное поражение, поздняя стадия. Начало организации фибринозного экссудата с большой примесью эритроцитов в просвете альвеол. Выраженное полнокровие микроциркуляторного русла со сладжами эритроцитов. Окраска гематоксилином и эозином, х 60

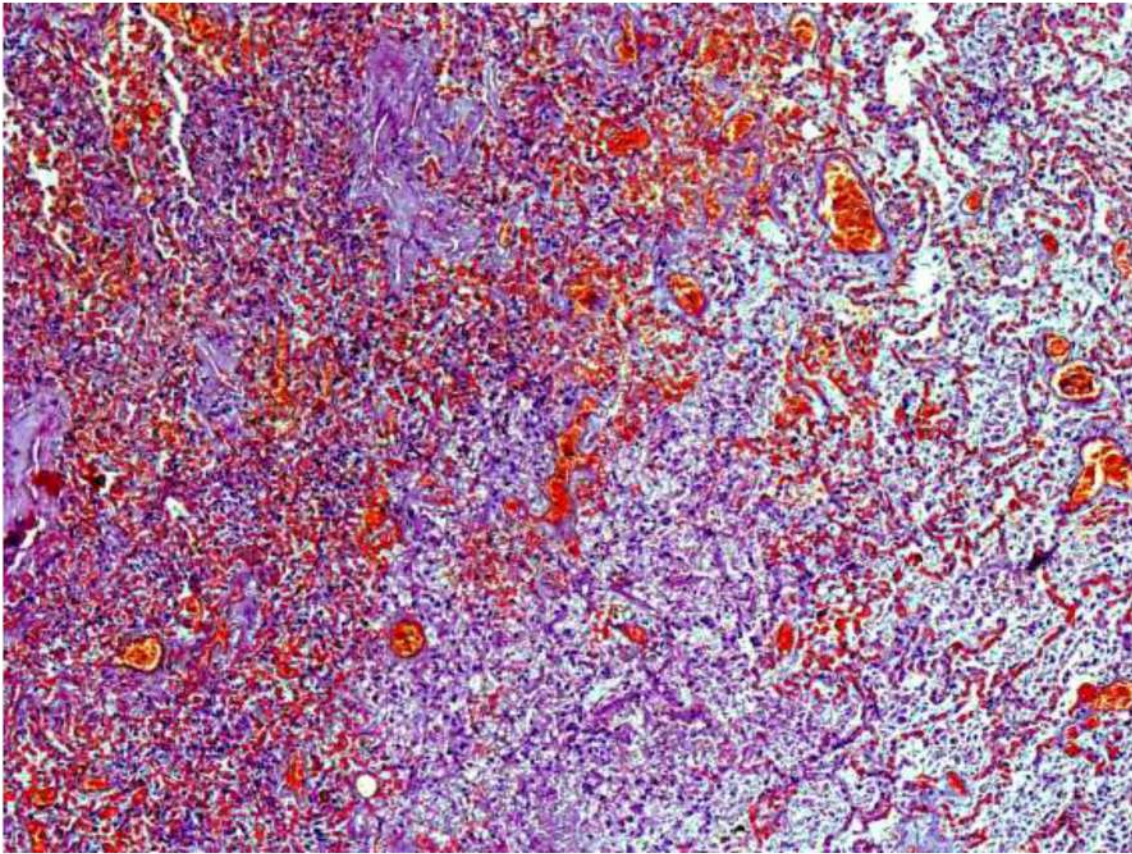


Рис. 66. Диффузное альвеолярное поражение, ранняя стадия. В просвете альвеол фибрин, слущенные альвеолоциты, эритроциты, единичные гиалиновые мембраны. Выраженное полнокровие микроциркуляторного русла со сладжами эритроцитов. Участок геморрагического инфаркта легкого. Окраска гематоксилином и эозином, х 60

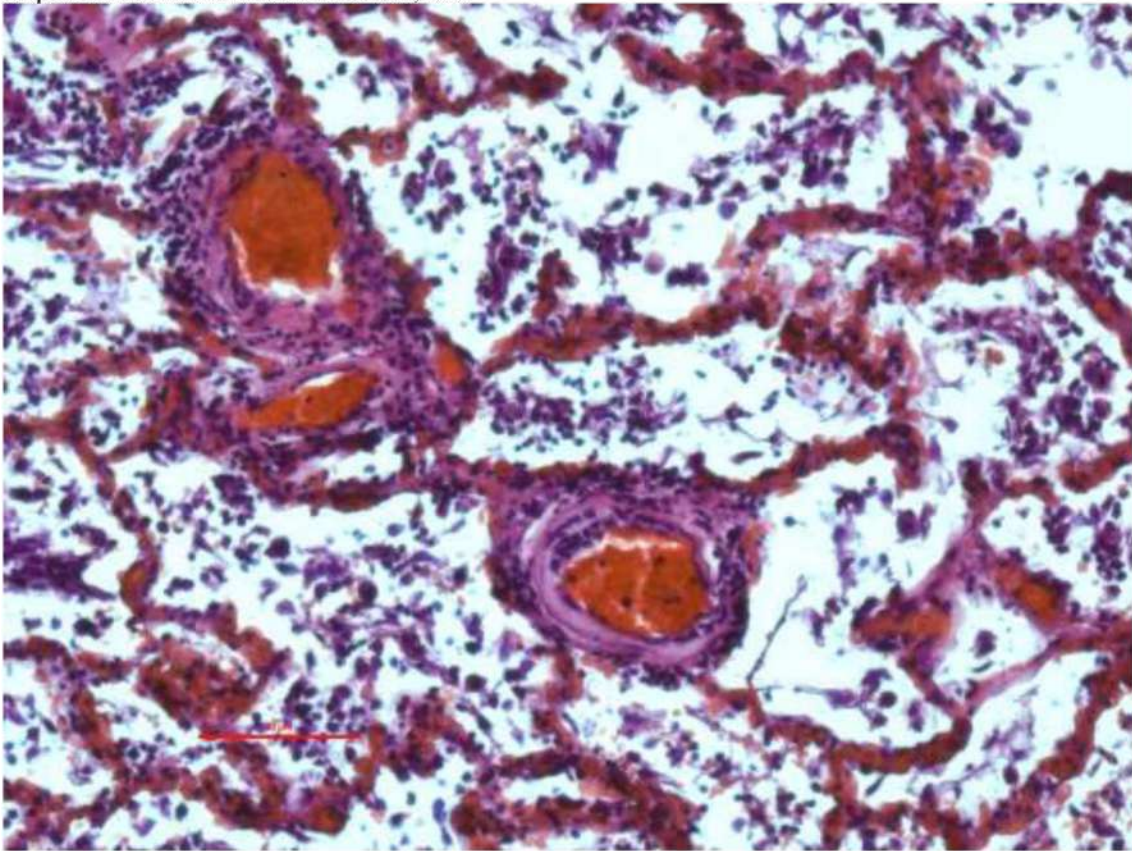


Рис. 67. Диффузное альвеолярное поражение, ранняя стадия. В просвете альвеол фибрин, слущенные альвеолоциты, макрофаги, эритроциты, единичные гиалиновые мембраны. Выраженное полнокровие микроциркуляторного русла со сладжами эритроцитов. Микроангиопатия – деструктивно-продуктивный васкулит. Окраска гематоксилином и эозином, х 60

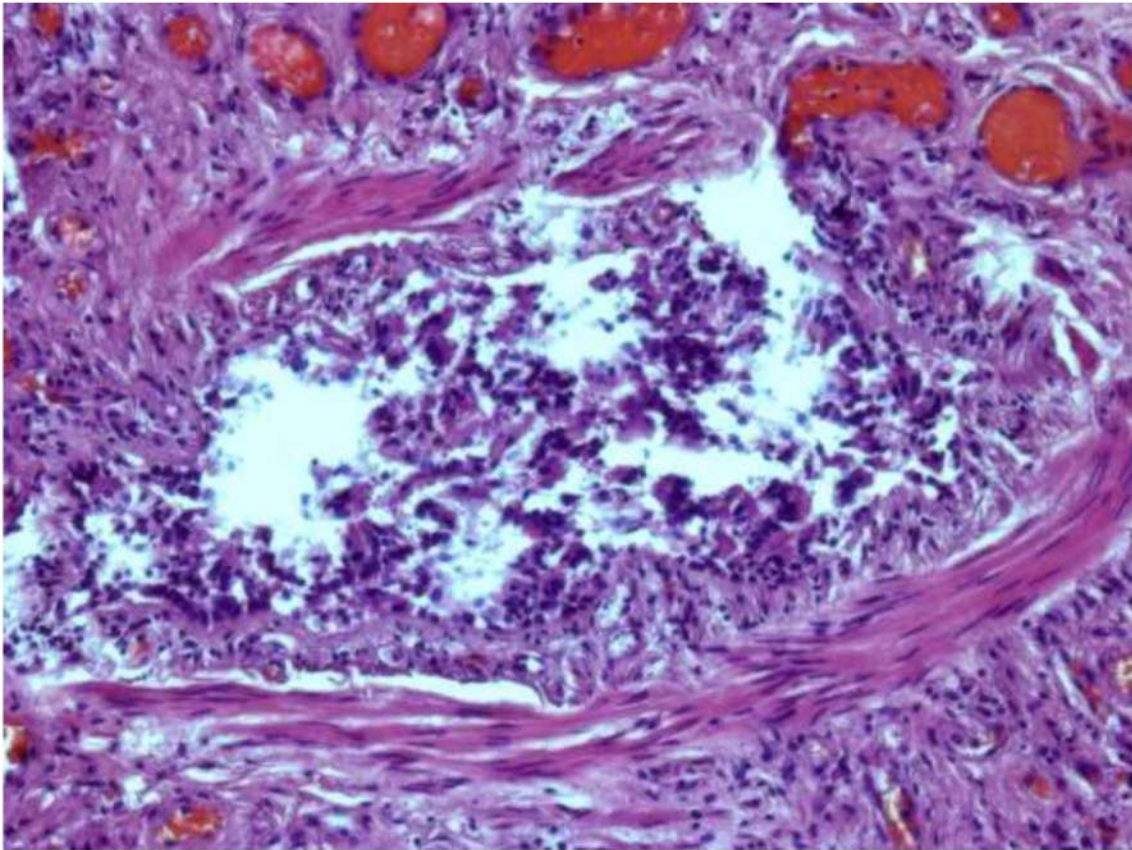


Рис. 68. Диффузное альвеолярное поражение, ранняя стадия. Мелкий бронх. Эпителий слущен, некротизирован, но некоторые эпителиоциты увеличены в размерах, уродливой формы, с гиперхромными ядрами (вирус- ассоциированные изменения). Окраска гематоксилином и эозином, х 250.

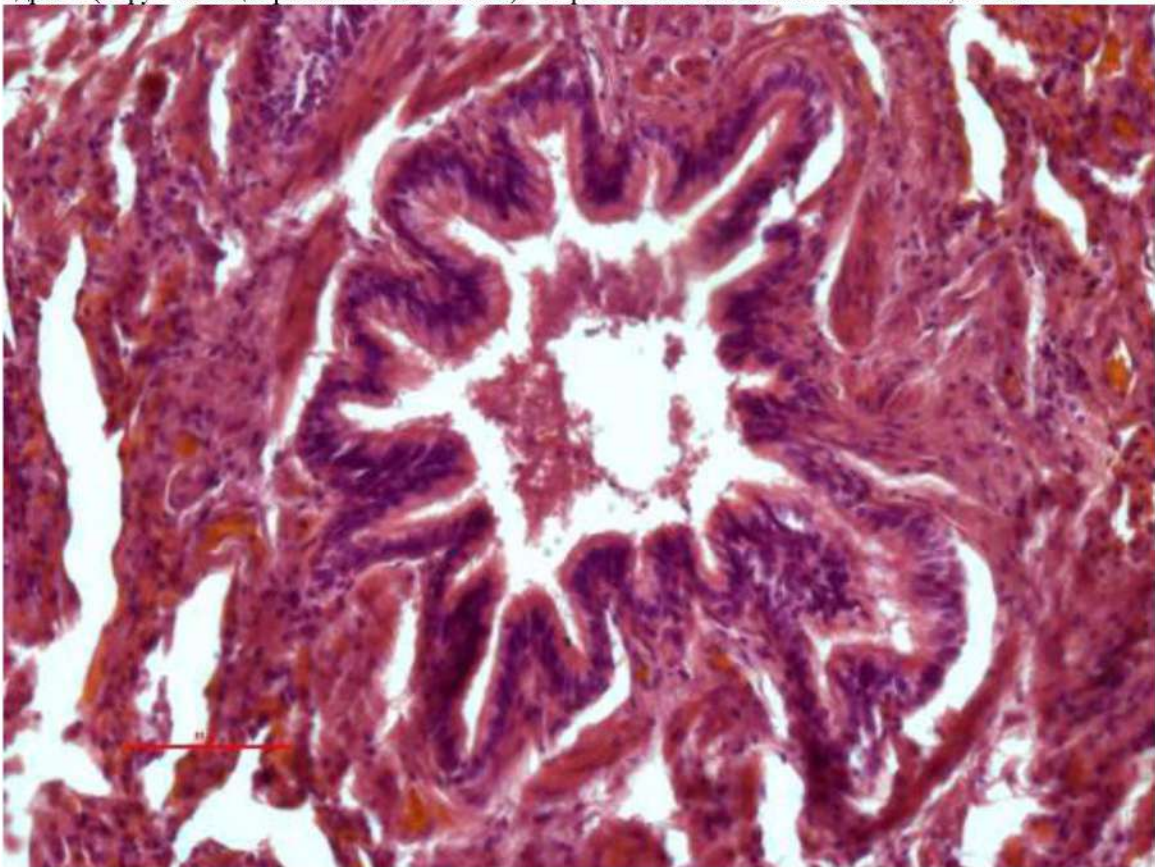


Рис. 69. Диффузное альвеолярное поражение, ранняя стадия. Спазм мелкого бронха. Эпителий сохранен, в просвете немного клеточного детрита и эритроцитов. Окраска гематоксилином и эозином, х 250.

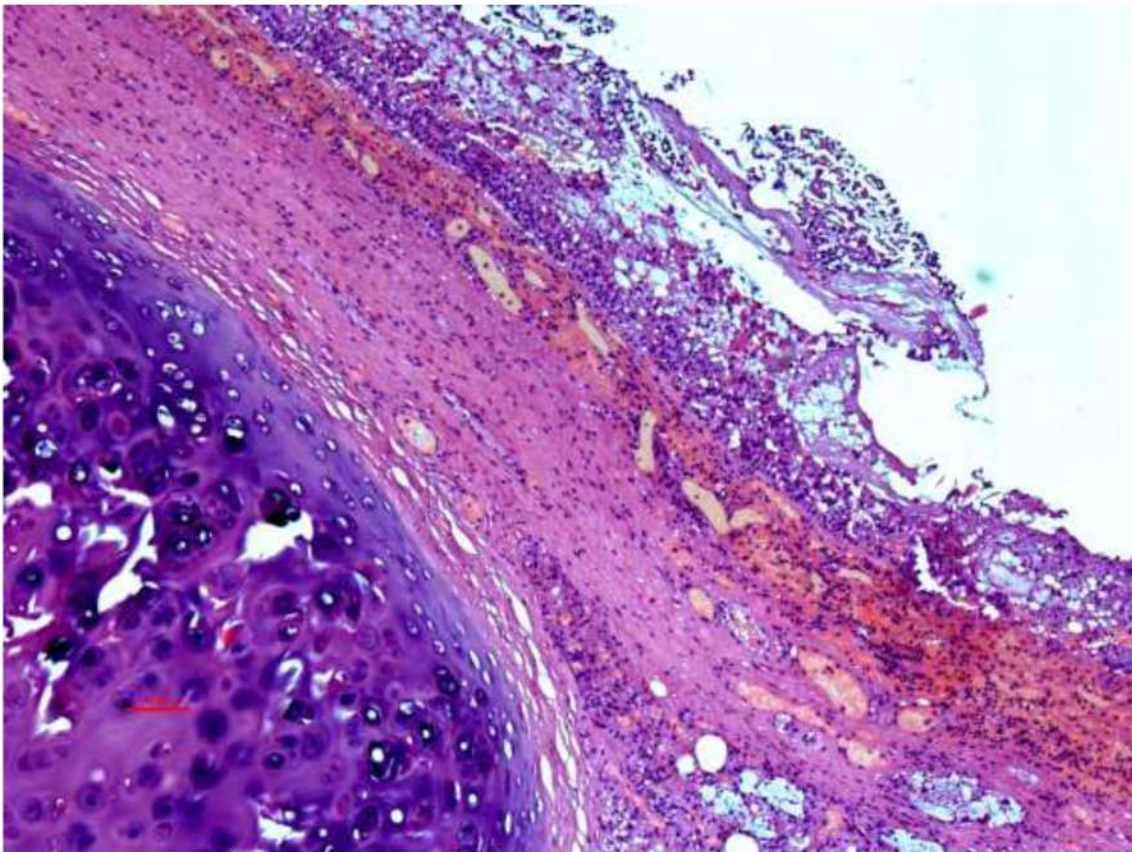


Рис. 70. Стенка крупного бронха при бактериальной суперинфекции. Фибринозно-гнойное воспаление с выраженной воспалительной гиперемией. Окраска гематоксилином и эозином, х 60.

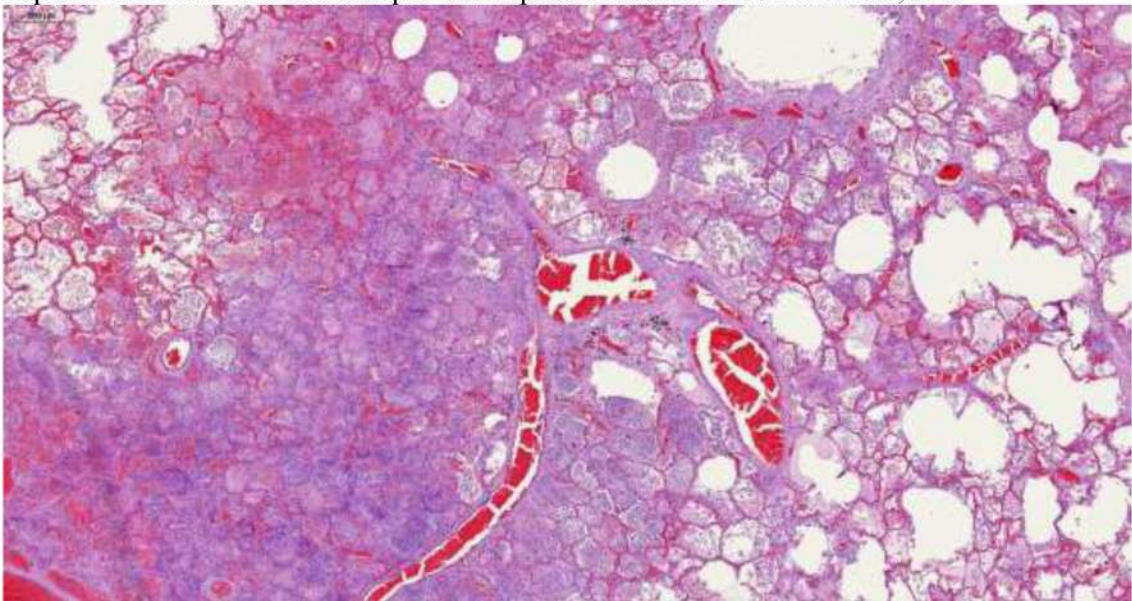


Рис. 71. Диффузное альвеолярное поражение, ранняя стадия. Интраальвеолярный отек, в просвете альвеол фибрин, слущенные альвеолоциты, макрофаги, эритроциты, единичные гиалиновые мембраны. Выраженное полнокровие микроциркуляторного русла со сладжами эритроцитов. Окраска гематоксилином и эозином, х 40

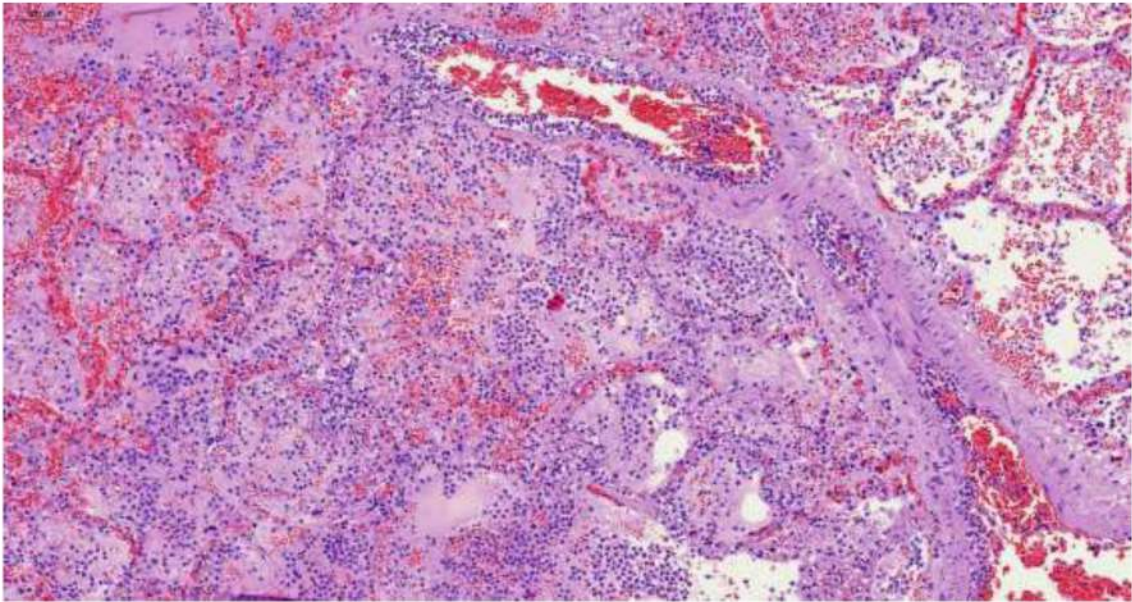


Рис. 72. Диффузное альвеолярное поражение, ранняя стадия с бактериальной суперинфекцией. В просвете альвеол фибринозно-лейкоцитарный экссудат. Микроангиопатия и феномен краевого стояния лейкоцитов в просвете сосудов. Окраска гематоксилином и эозином, х 60

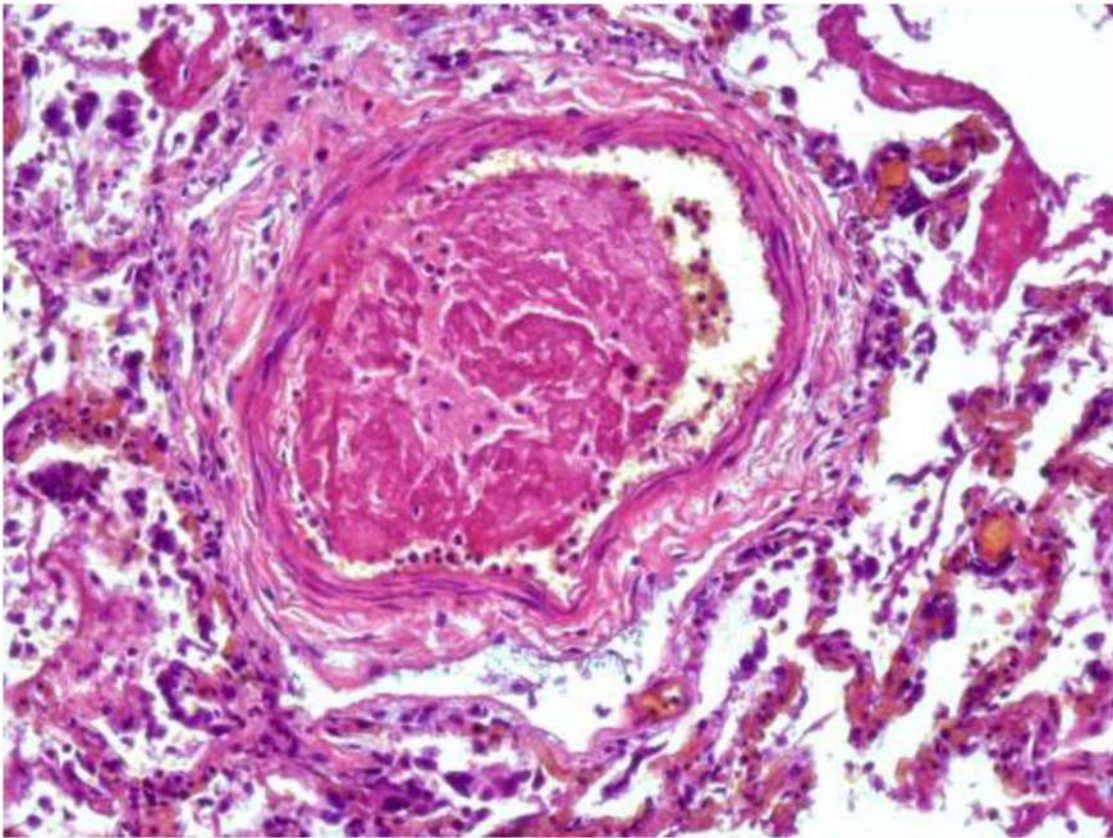


Рис. 73. Диффузное альвеолярное поражение, ранняя стадия. Фибриновый тромб в просвете сосуда с поврежденным эндотелием и отеком стенки, признаками плазморрагии. Окраска гематоксилином и эозином, х 250

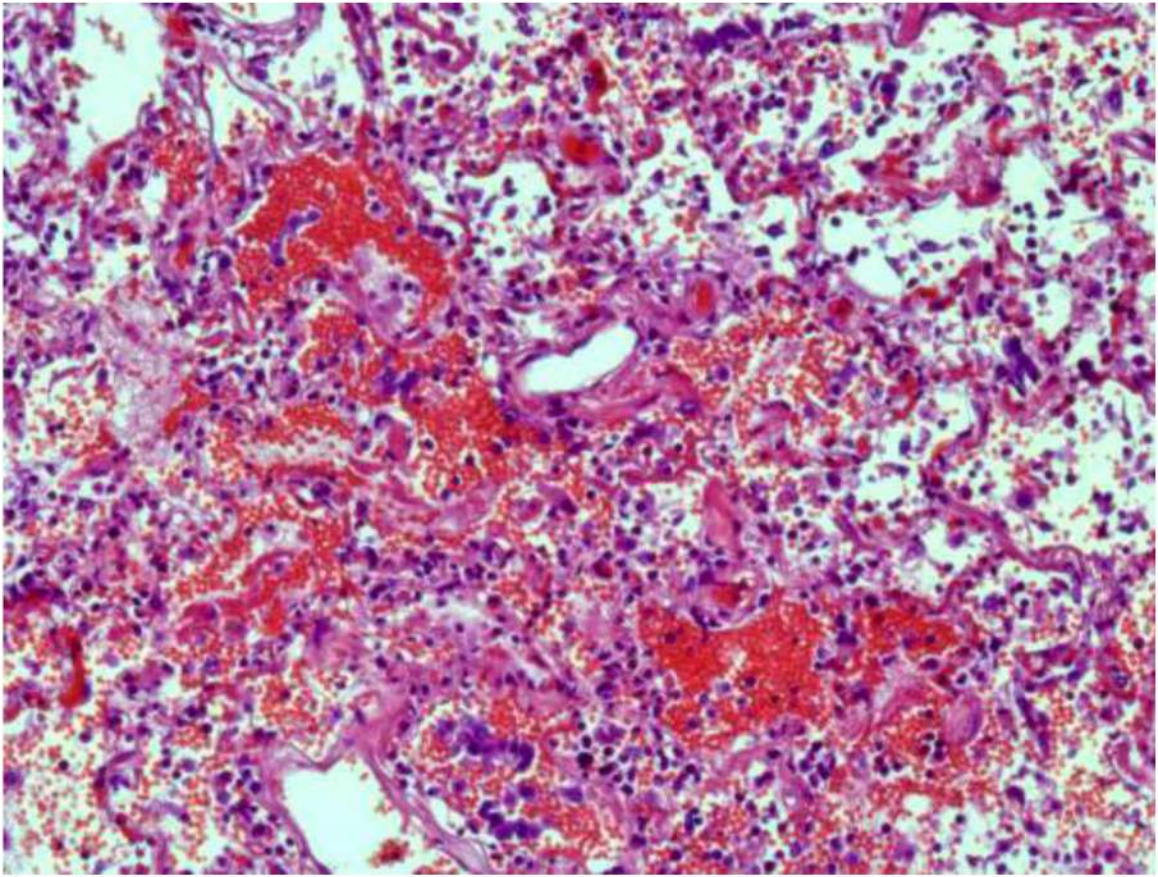


Рис. 74. Диффузное альвеолярное поражение, ранняя стадия. Альвеолярно-геморрагический синдром, гиалиновые мембраны в альвеолах, вирус-ассоциированные изменения альвеолоцитов II типа, деструктивно-продуктивный васкулит. Окраска гематоксилином и эозином, х 250

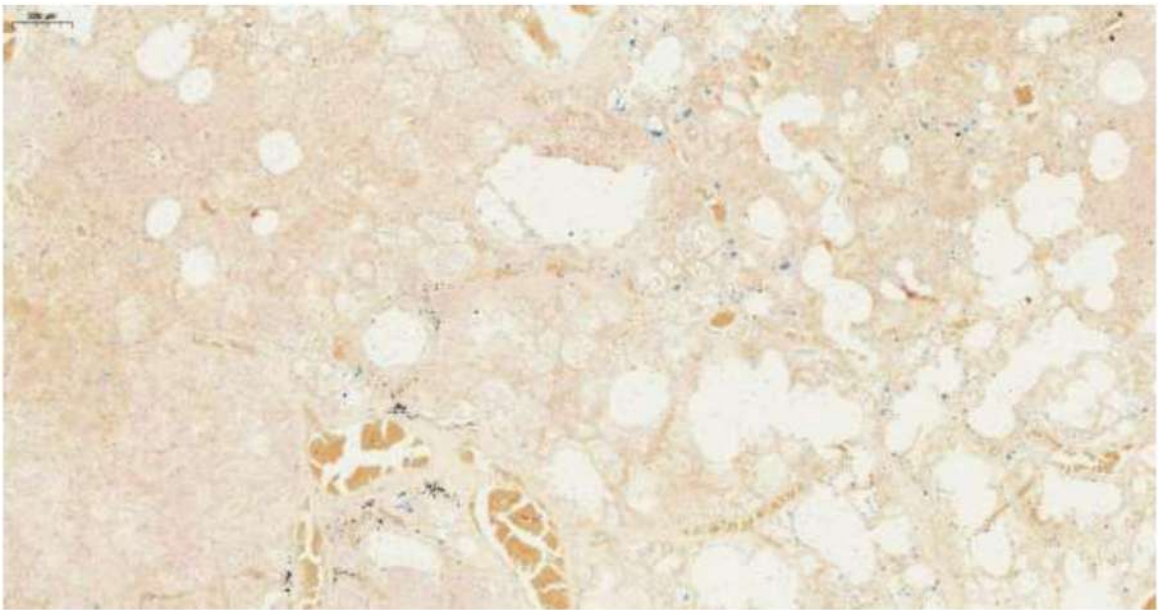


Рис. 75. Диффузное альвеолярное поражение, ранняя стадия. Мелкие очаговые отложения железосодержащих пигментов (ферритина и гемосидерина) в ткани легких (отсутствие признаков гемолиза). Окраска по Перлсу, х 40.

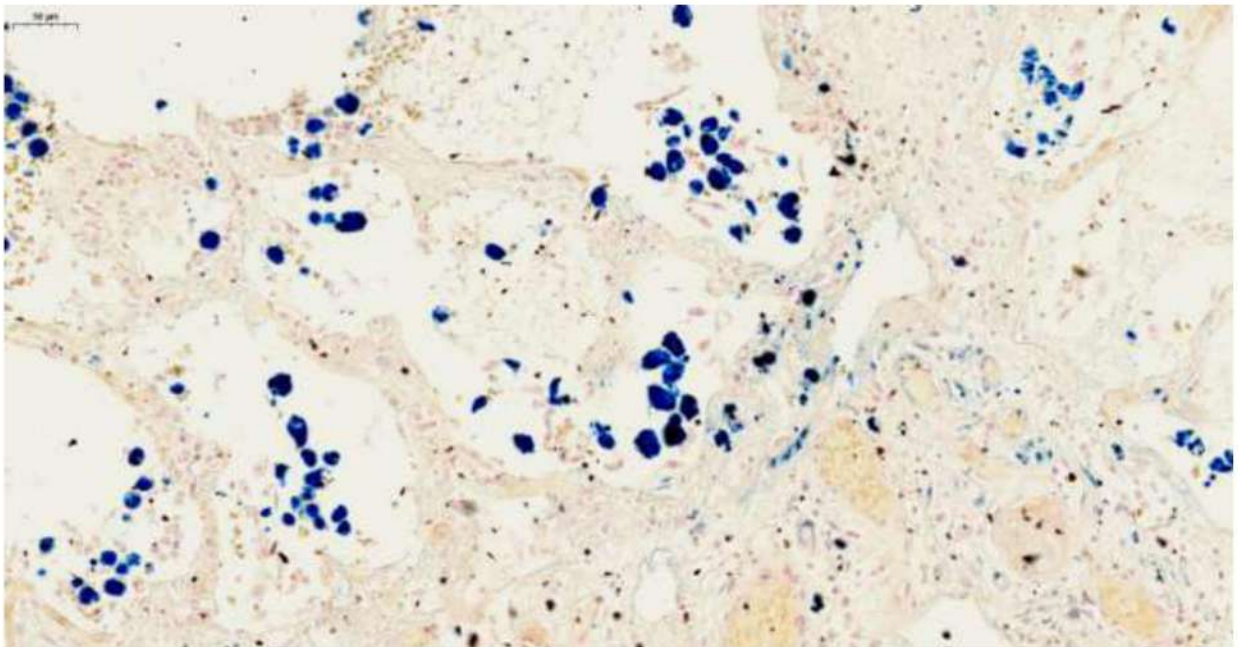


Рис. 76. Диффузное альвеолярное поражение, ранняя стадия. Очаговые небольшие интраальвеолярные и стромальные скопления железосодержащих пигментов (ферритина и гемосидерина) в ткани легких (отсутствие признаков гемолиза). Окраска по Перлсу, х 250.

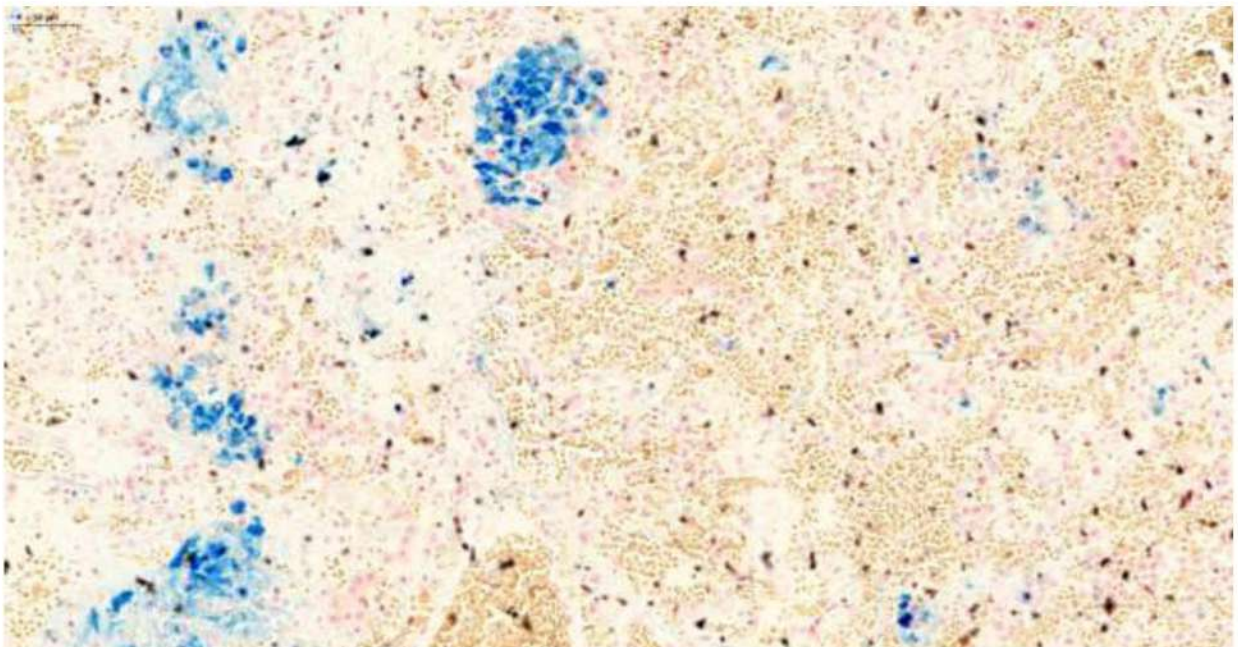


Рис. 77. Диффузное альвеолярное поражение, ранняя стадия. Очаговые небольшие интраальвеолярные и стромальные скопления железосодержащих пигментов (ферритина и гемосидерина) в ткани легких (отсутствие признаков гемолиза). Окраска по Перлсу, х 250.

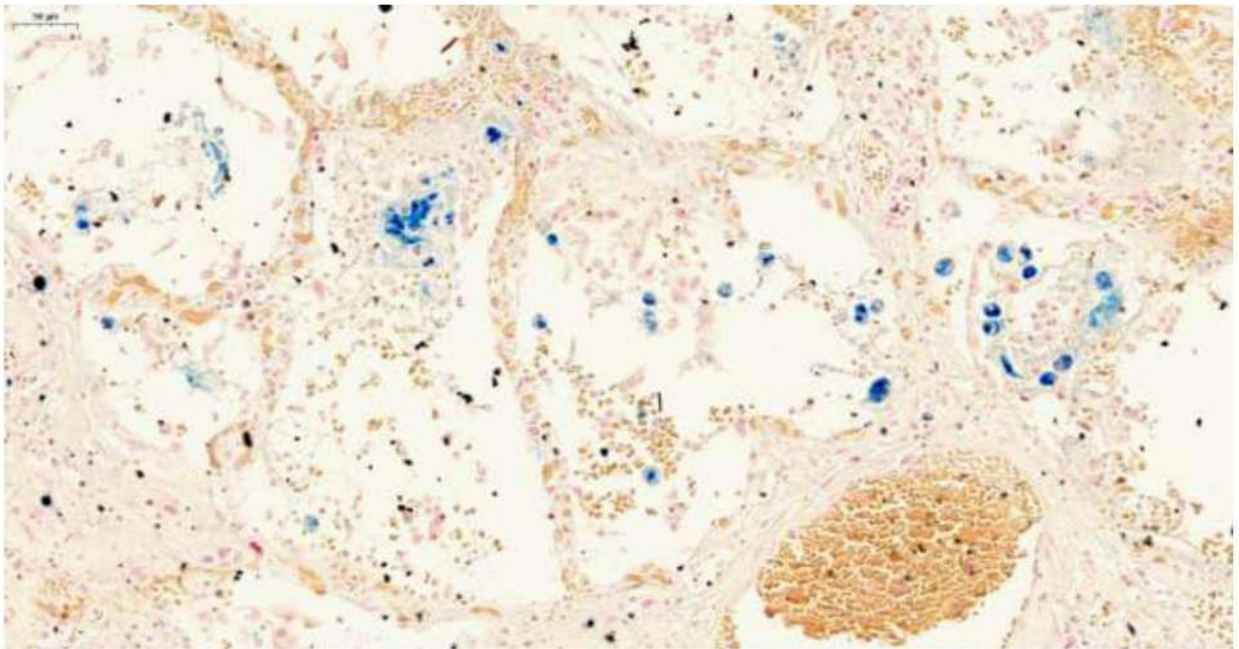


Рис. 78. Диффузное альвеолярное поражение, ранняя стадия. Очаговые небольшие интраальвеолярные и стромальные скопления железосодержащих пигментов (ферритина и гемосидерина) в ткани легких (отсутствие признаков гемолиза). Окраска по Перлсу, х 250.

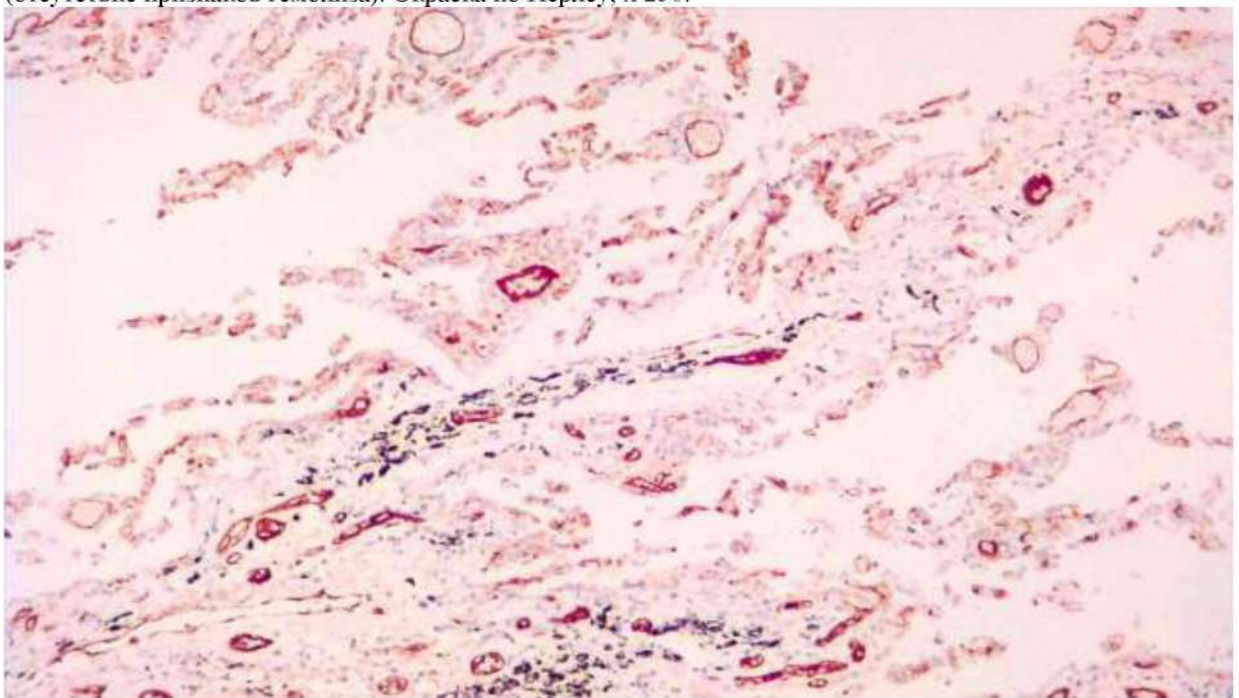


Рис. 79. Диффузное альвеолярное поражение, ранняя стадия. Продукция фактора Виллебранда в эндотелии сосудов. ИГХ с антителами к F8 (фактору Виллебранда), х 250.

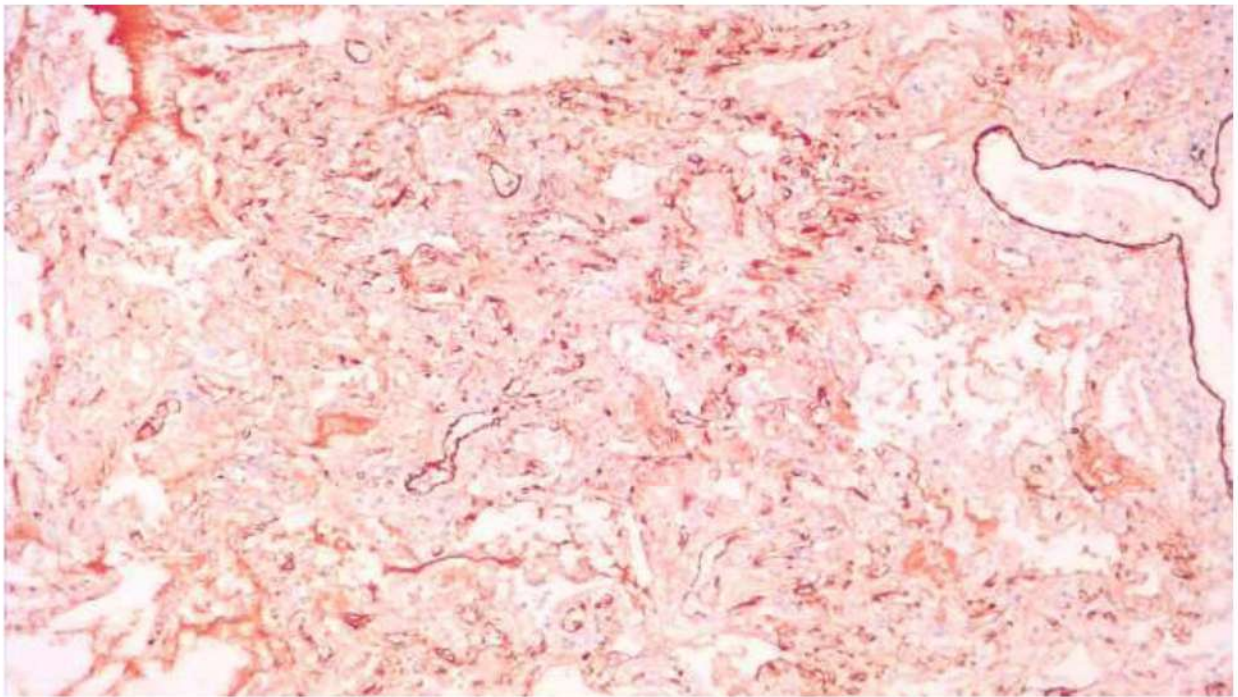


Рис. 80. Диффузное альвеолярное поражение, ранняя стадия. Продукция фактора Виллебранда в эндотелии большинства сосудов. ИГХ с антителами к F8 (фактору Виллебранда), $\times 120$.

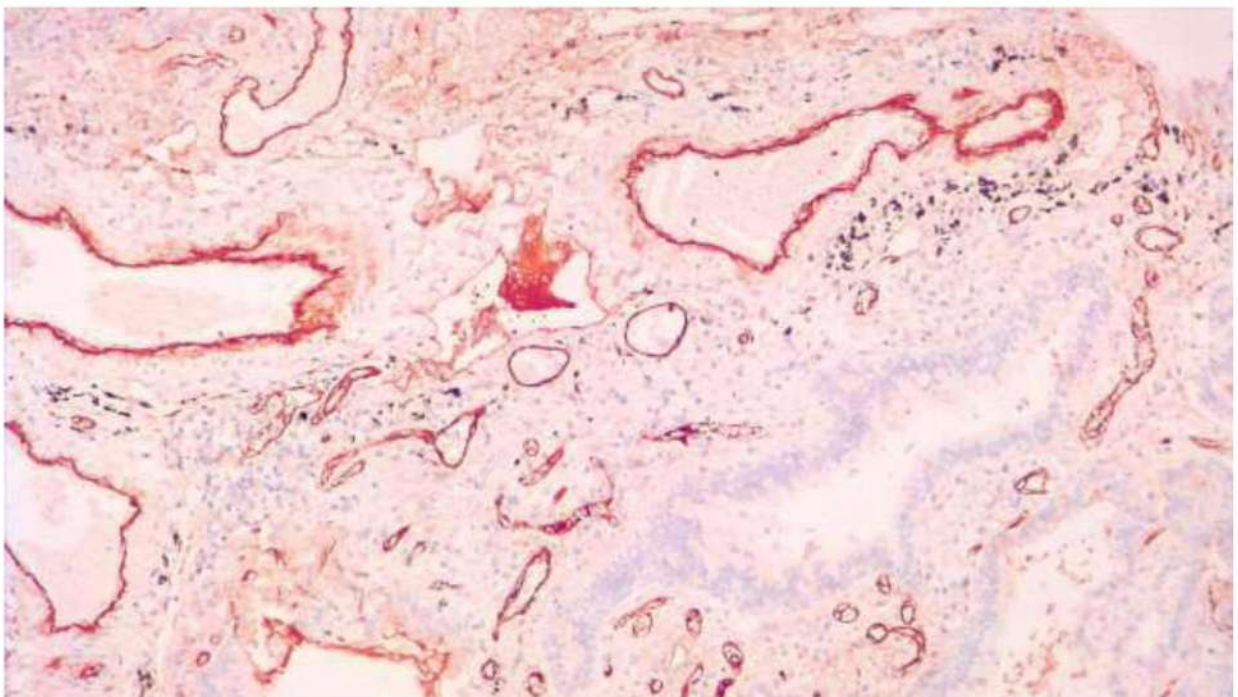


Рис. 81. Диффузное альвеолярное поражение, ранняя стадия. Продукция фактора Виллебранда в эндотелии большинства сосудов. Его очаговое накопление в фибриновом тромбе в просвете сосуда. ИГХ с антителами к F8 (фактору Виллебранда), $\times 120$.

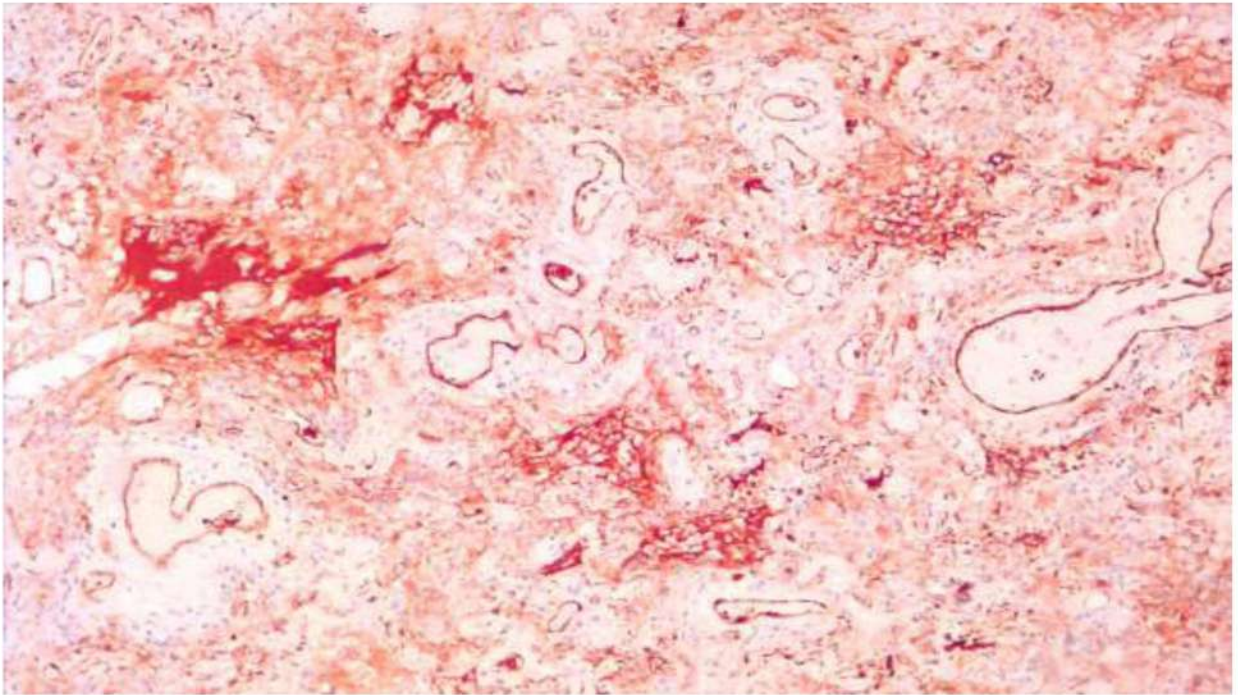


Рис. 83. Диффузное альвеолярное поражение, ранняя стадия. Продукция фактора Виллебранда в эндотелии большинства сосудов. Его очаговое накопление в интраальвеолярном экссудате и строме. ИГХ с антителами к F8 (фактору Виллебранда), x 120.

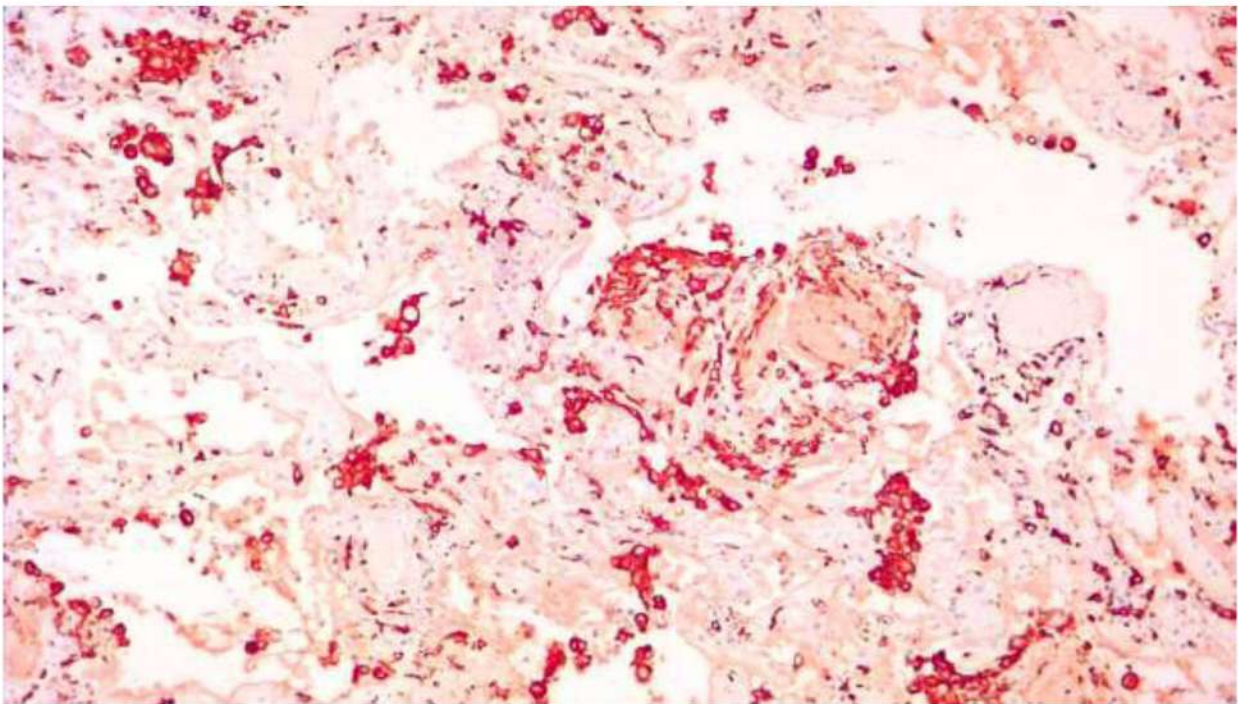


Рис. 84. Диффузное альвеолярное поражение, ранняя стадия. Инфильтрация клетками системы мононуклеарных фагоцитов (моноцитами, макрофагами) межальвеолярных перегородок и, преимущественно, периваскулярной ткани и стенок сосудов, многие клетки локализованы интраальвеолярно. ИГХ с антителами к CD163.

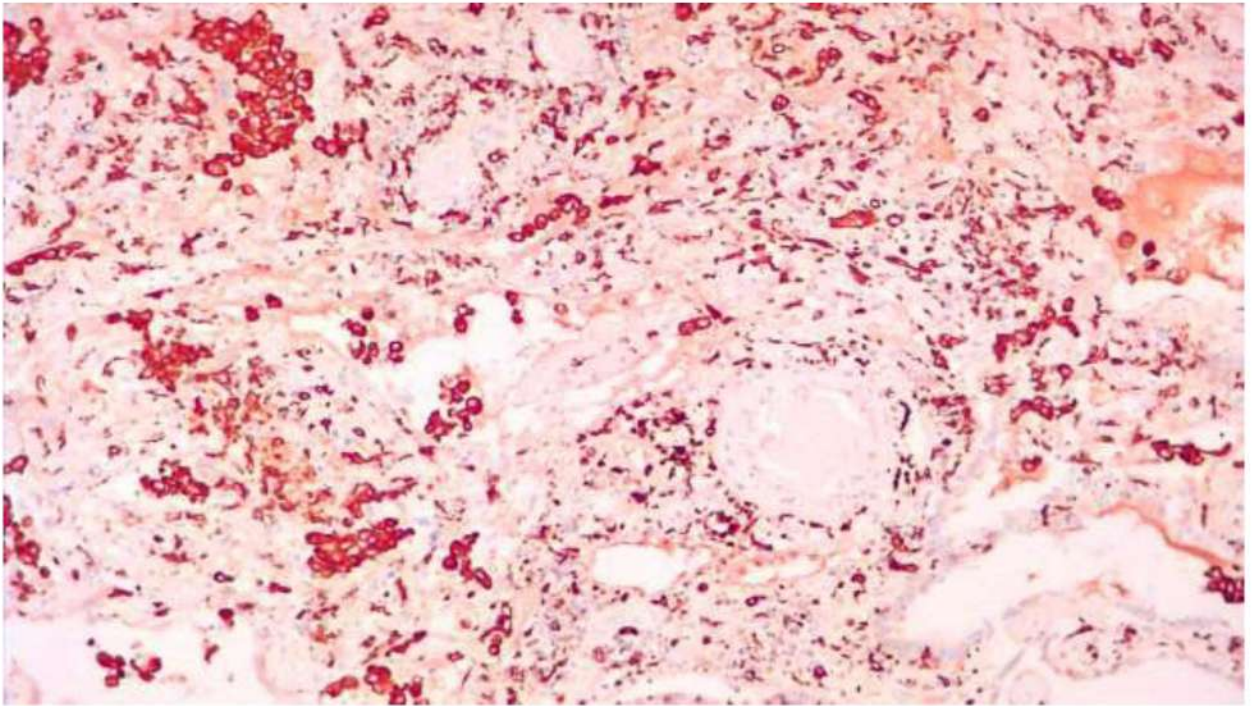


Рис. 85. Диффузное альвеолярное поражение, ранняя стадия. Инфильтрация клетками системы мононуклеарных фагоцитов (моноцитами, макрофагами) межальвеолярных перегородок и, преимущественно, периваскулярной ткани и стенок сосудов, многие клетки локализованы интраальвеолярно. ИГХ с антителами к CD163.

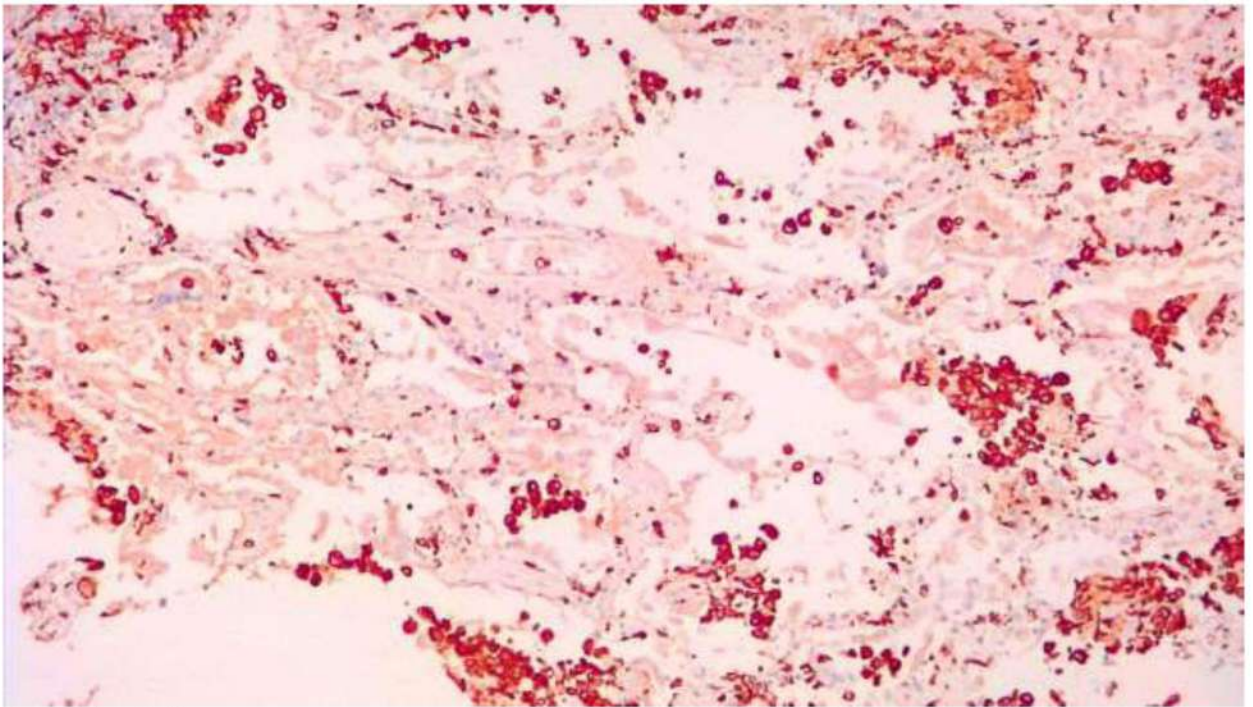


Рис. 86. Диффузное альвеолярное поражение, ранняя стадия. Инфильтрация клетками системы мононуклеарных фагоцитов (моноцитами, макрофагами) межальвеолярных перегородок и, преимущественно, периваскулярной ткани и стенок сосудов, многие клетки локализованы интраальвеолярно. ИГХ с антителами к CD163.

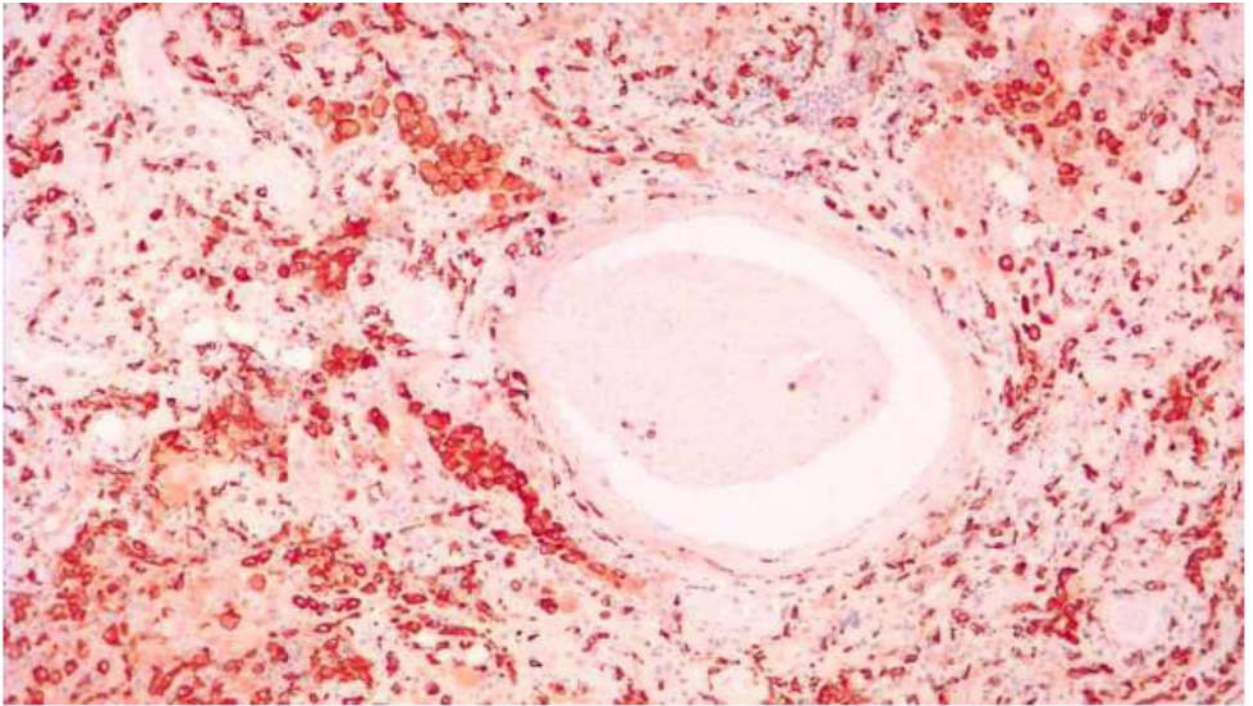


Рис. 87. Диффузное альвеолярное поражение, ранняя стадия. Инфильтрация клетками системы мононуклеарных фагоцитов (моноцитами, макрофагами) межальвеолярных перегородок и, преимущественно, периваскулярной ткани и стенок сосудов, многие клетки локализованы интраальвеолярно. ИГХ с антителами к CD163.

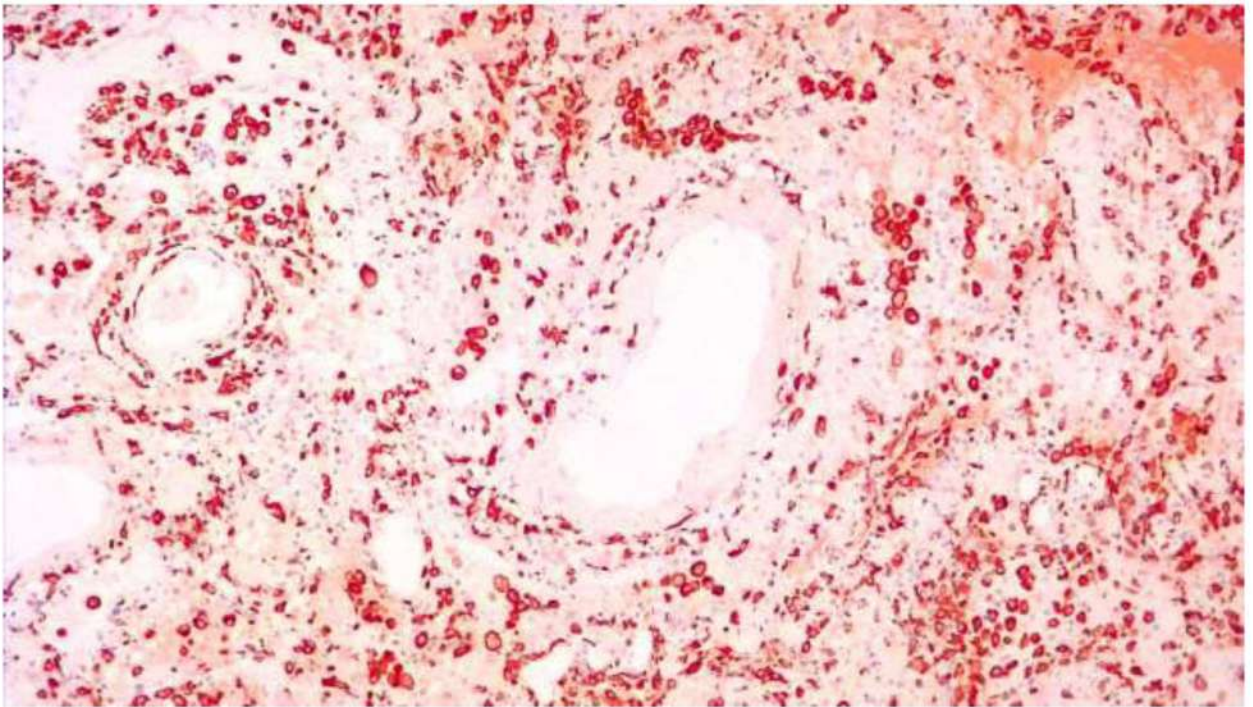


Рис. 88. Диффузное альвеолярное поражение, ранняя стадия. Инфильтрация клетками системы мононуклеарных фагоцитов (моноцитами, макрофагами) межальвеолярных перегородок и, преимущественно, периваскулярной ткани и стенок сосудов, многие клетки локализованы интраальвеолярно. ИГХ с антителами к CD163.

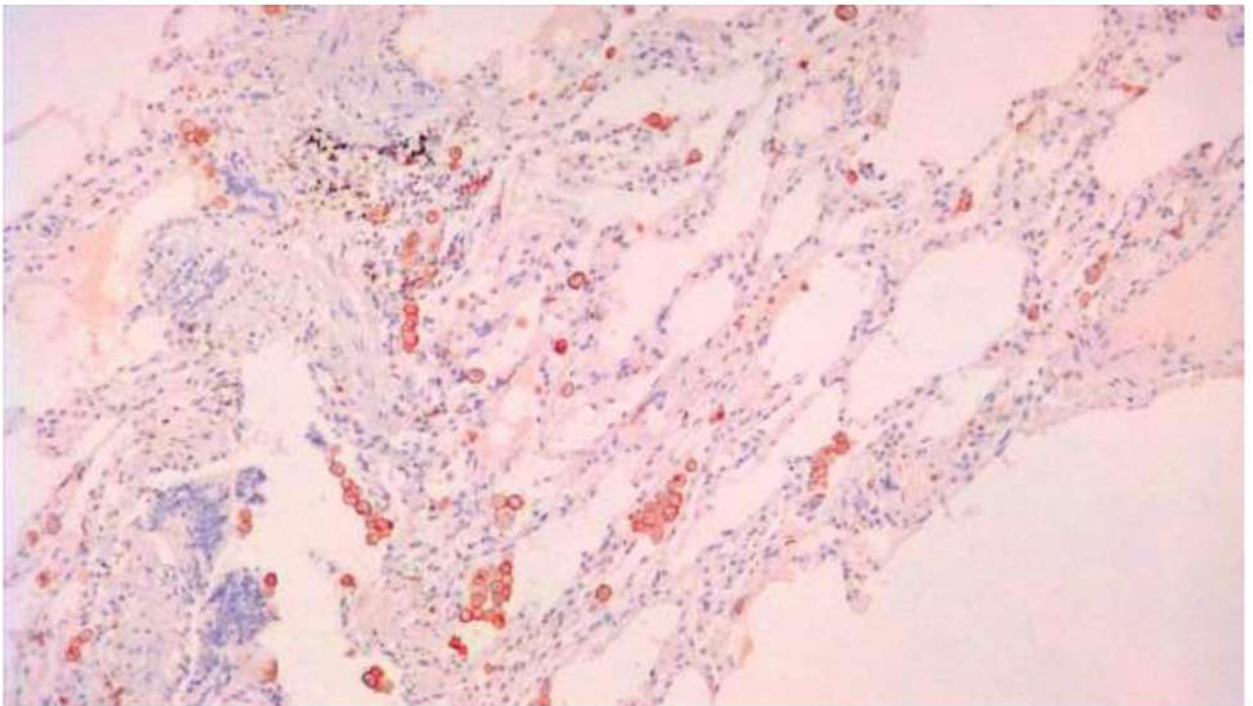


Рис. 89. Контрольное наблюдение. Небольшие группы CD163-позитивных клеток (моноцитов, макрофагов) в ткани легкого вне опухоли у пациента, оперированного поводу первичной аденокарциномы легкого.. ИГХ с антителами к CD163.

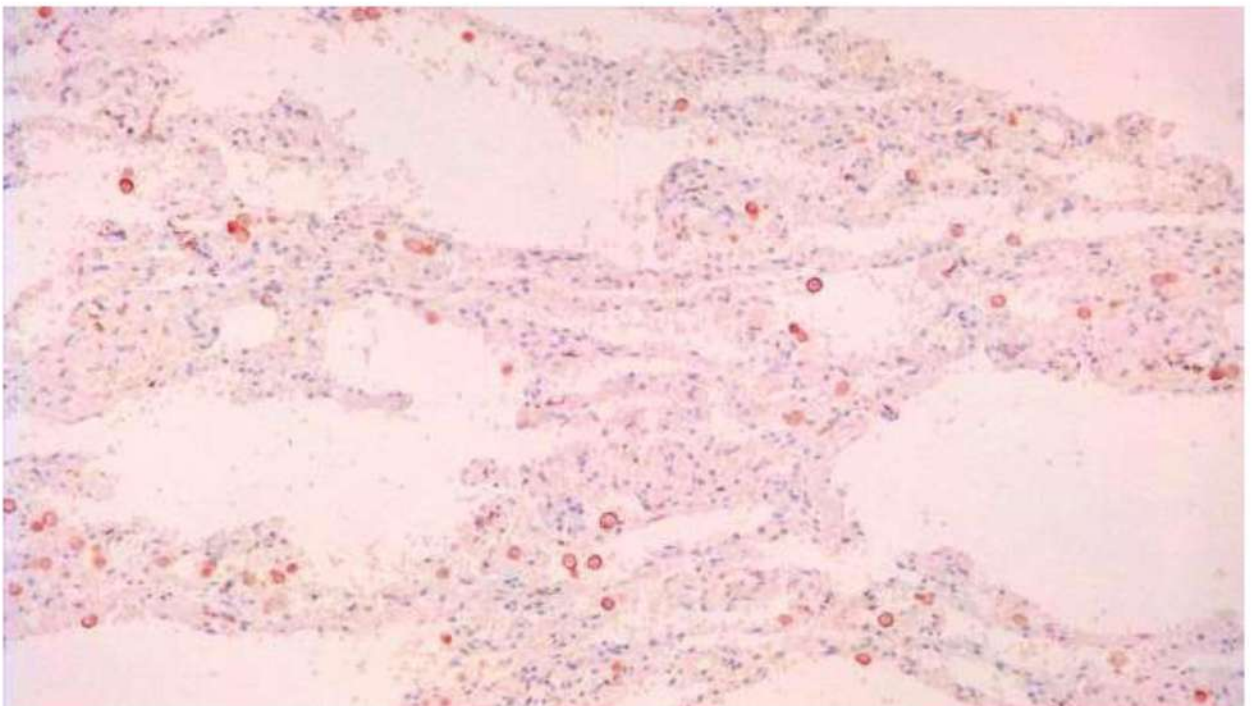


Рис. 90. Контрольное наблюдение. Небольшие группы CD163-позитивных клеток (моноцитов, макрофагов) в ткани легкого вне опухоли у пациента, оперированного поводу первичной аденокарциномы легкого.. ИГХ с антителами к CD163.

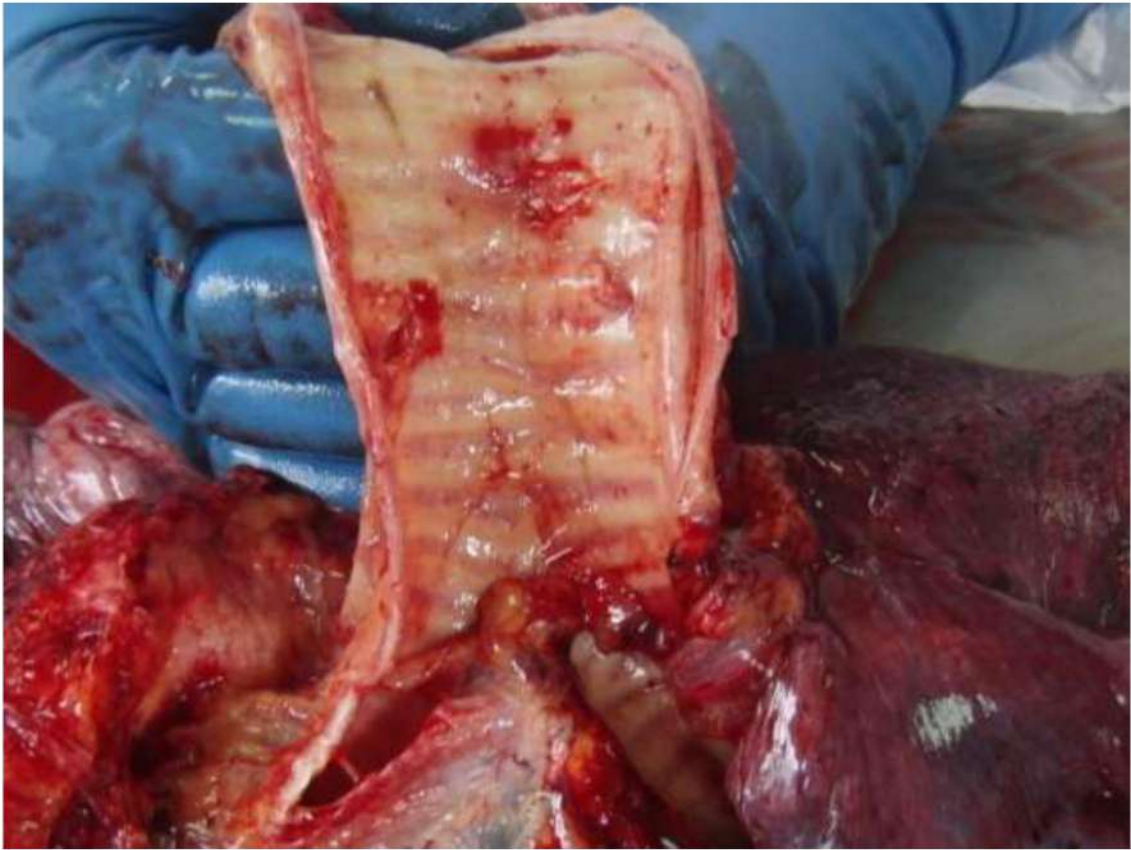


Рис. 91. Трахея и бронхи при COVID-19. Слизистая оболочка бледная, с петехиальными кровоизлияниями при ДВС-синдроме. Отсутствует выраженная воспалительная гиперемия, характерная для гриппа.

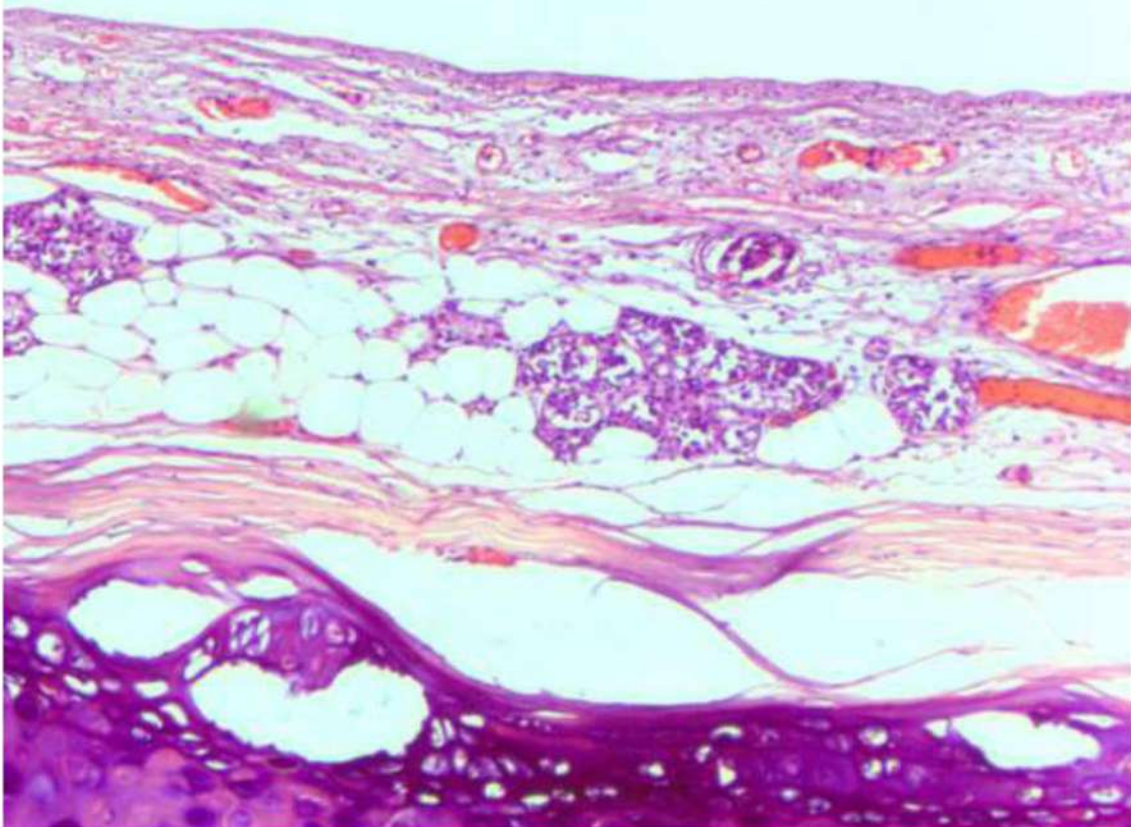


Рис. 92. Слизистая оболочка трахеи при COVID-19. Отек, эпителий слущен, отсутствует воспалительная инфильтрация, небольшие группы лимфоцитов в собственной пластинке, не выражена активность слизистых желез, полнокровие микроциркуляторного русла со сладжами эритроцитов (наблюдение с ДВС-синдромом). Окраска гематоксилином и эозином, x 120.

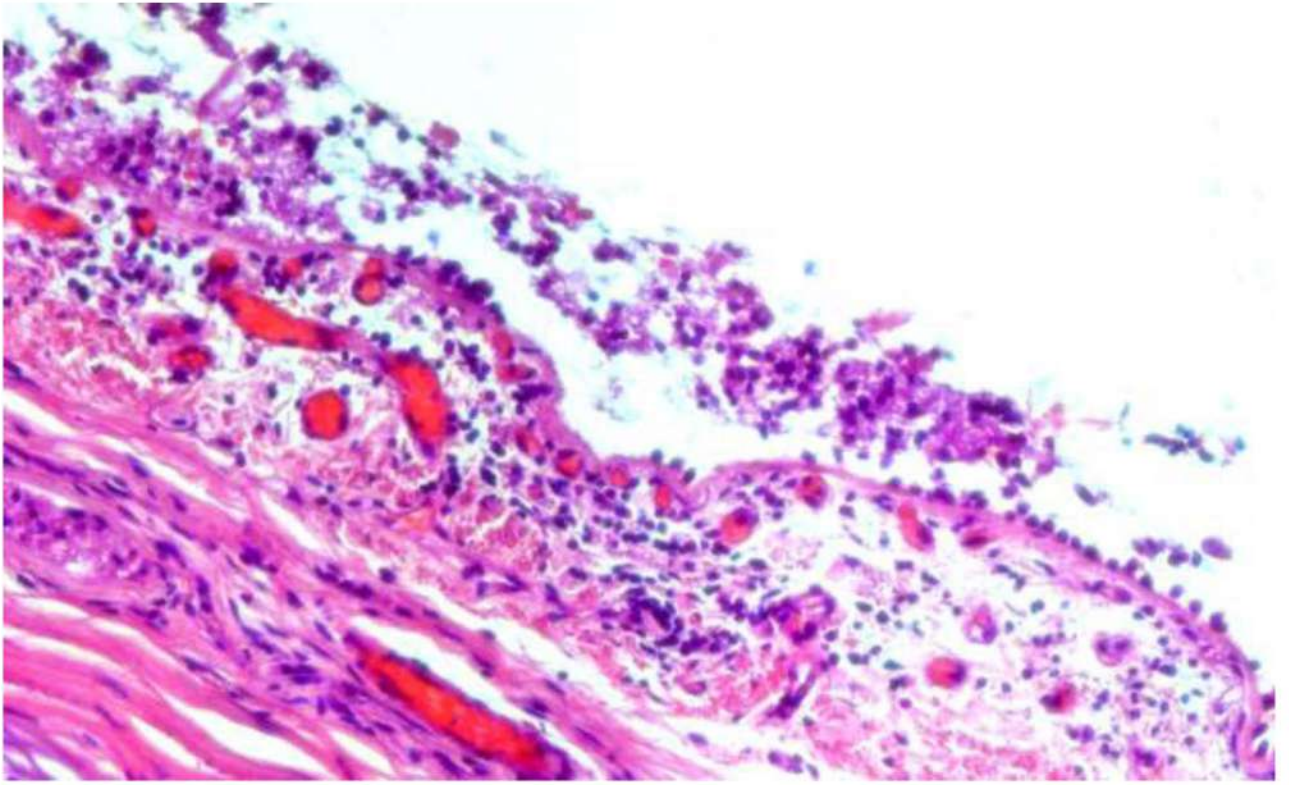


Рис. 93. Слизистая оболочка трахеи при COVID-19. Десквамация эпителия трахеи , слабо выраженная лимфомакрофагальная инфильтрация и отек собственной пластинки слизистой оболочки Полнокровие микроциркуляторного русла со сгустками эритроцитов, фибриновыми тромбами и небольшими периваскулярными кровоизлияниями (наблюдение с ДВС-синдромом). Окраска гематоксилином и эозином, х 250.

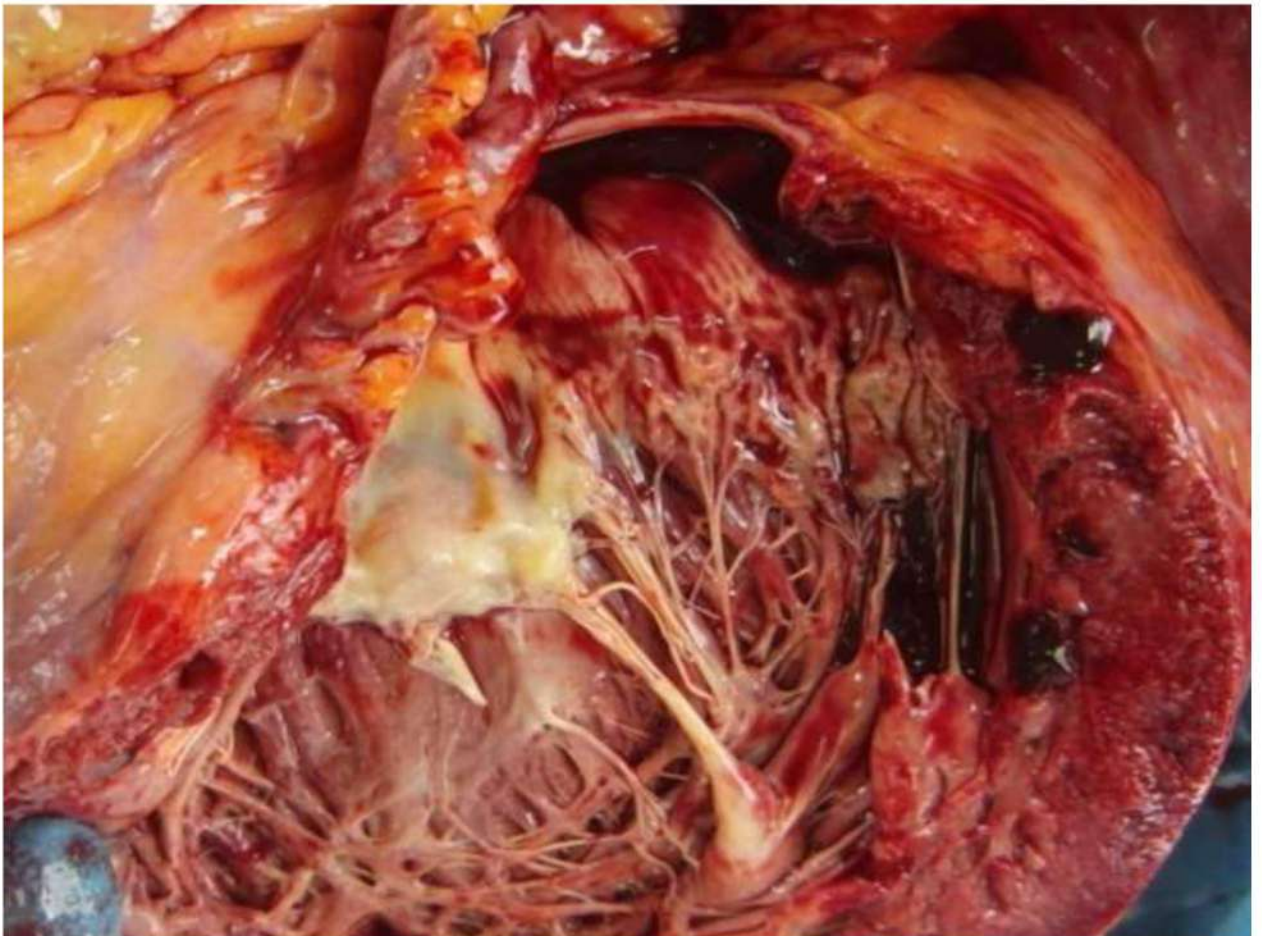


Рис. 94. Жировая дистрофия миокарда с дилатацией полостей сердца

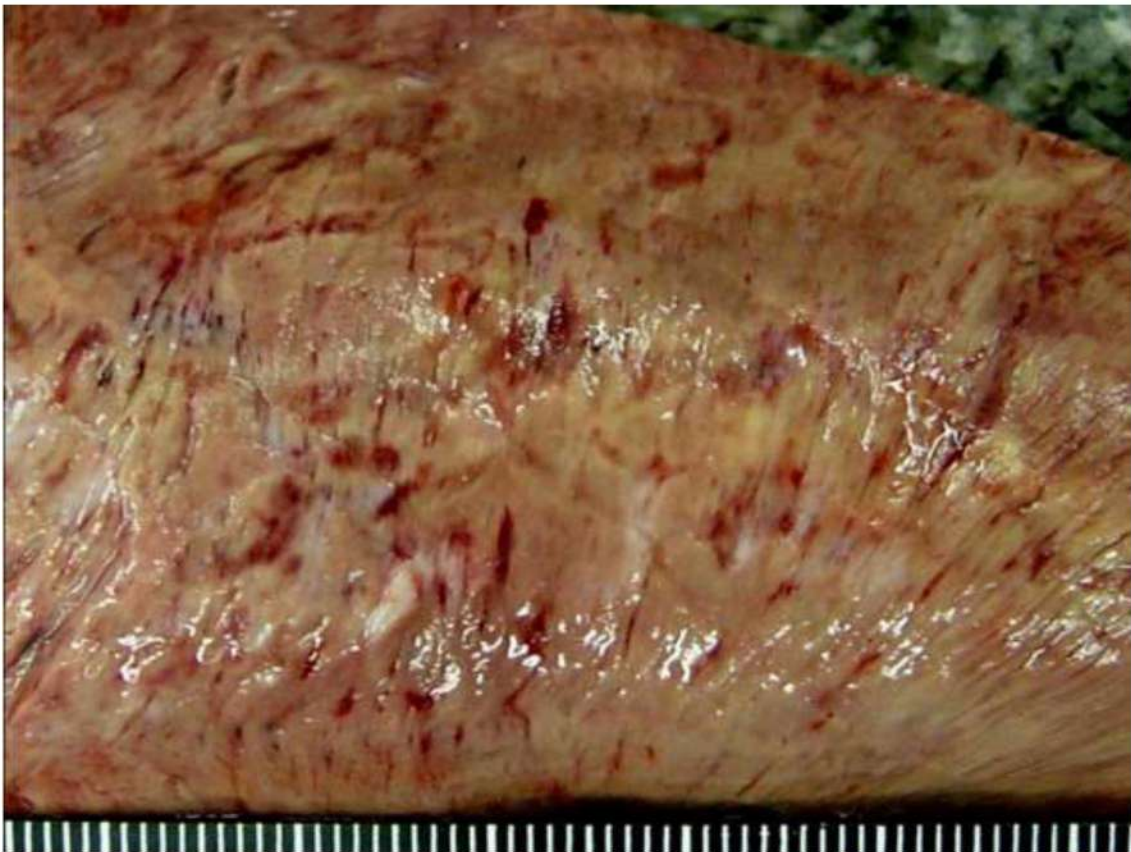


Рис. 95. Трансмуральный крупноочаговый инфаркт миокарда давностью около 4-х суток (у умершего без атеросклероза, но со свежим обтурирующим тромбом коронарной артерии сердца)

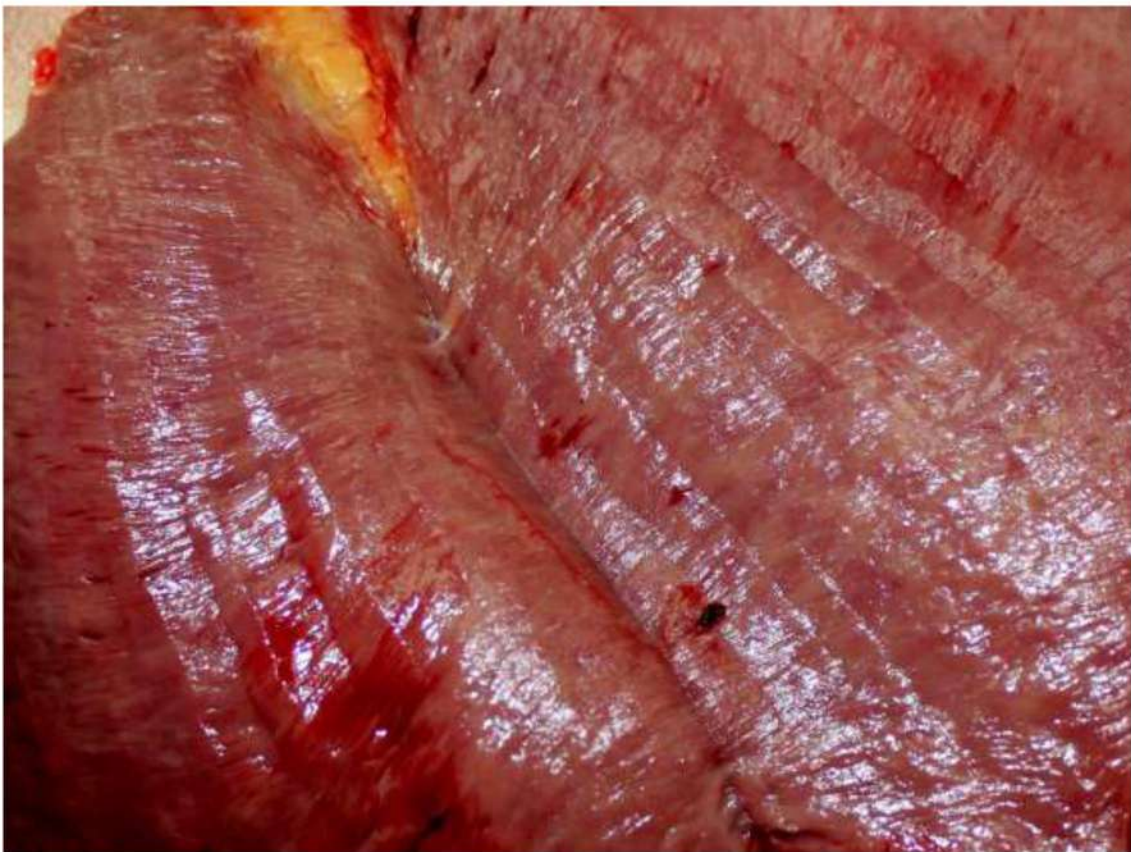


Рис. 96. Инфаркт миокарда давностью менее суток (у умершего без атеросклероза, но со свежим обтурирующим тромбом коронарной артерии сердца)

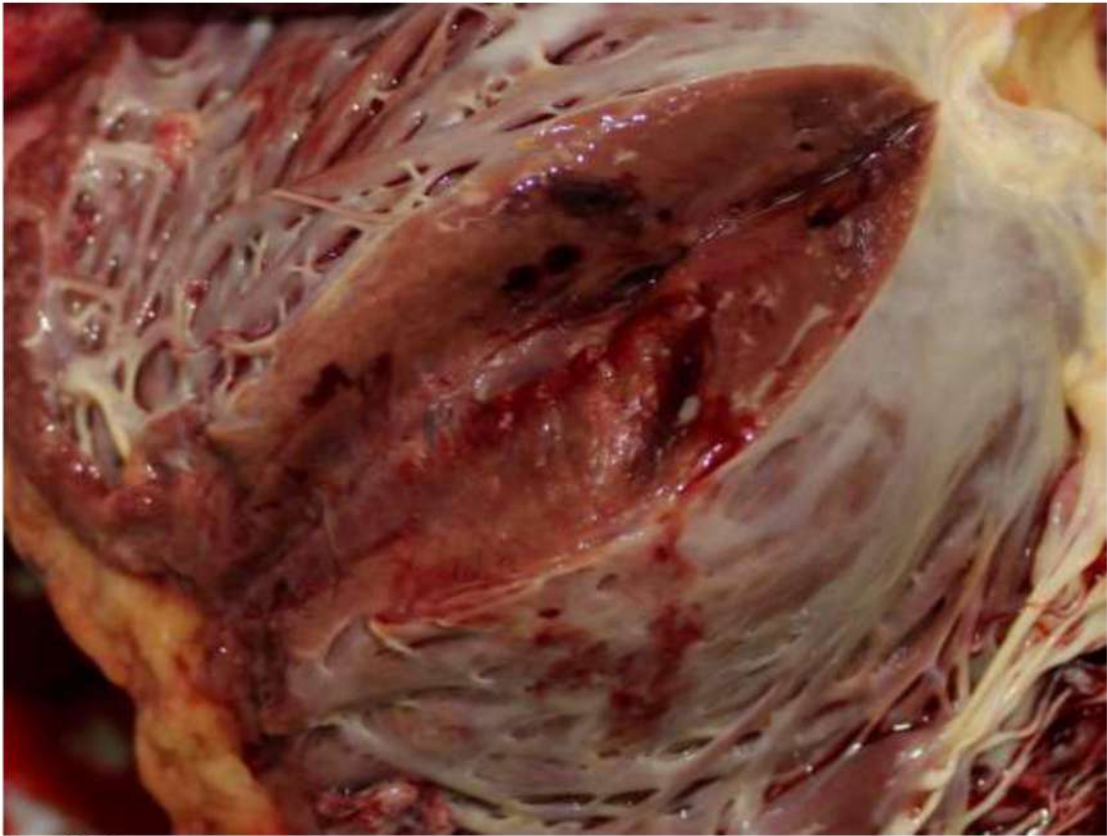


Рис. 97. Интрамуральные кровоизлияния в миокард и очаги некроза миокарда (инфаркт миокарда) левого желудочка сердца

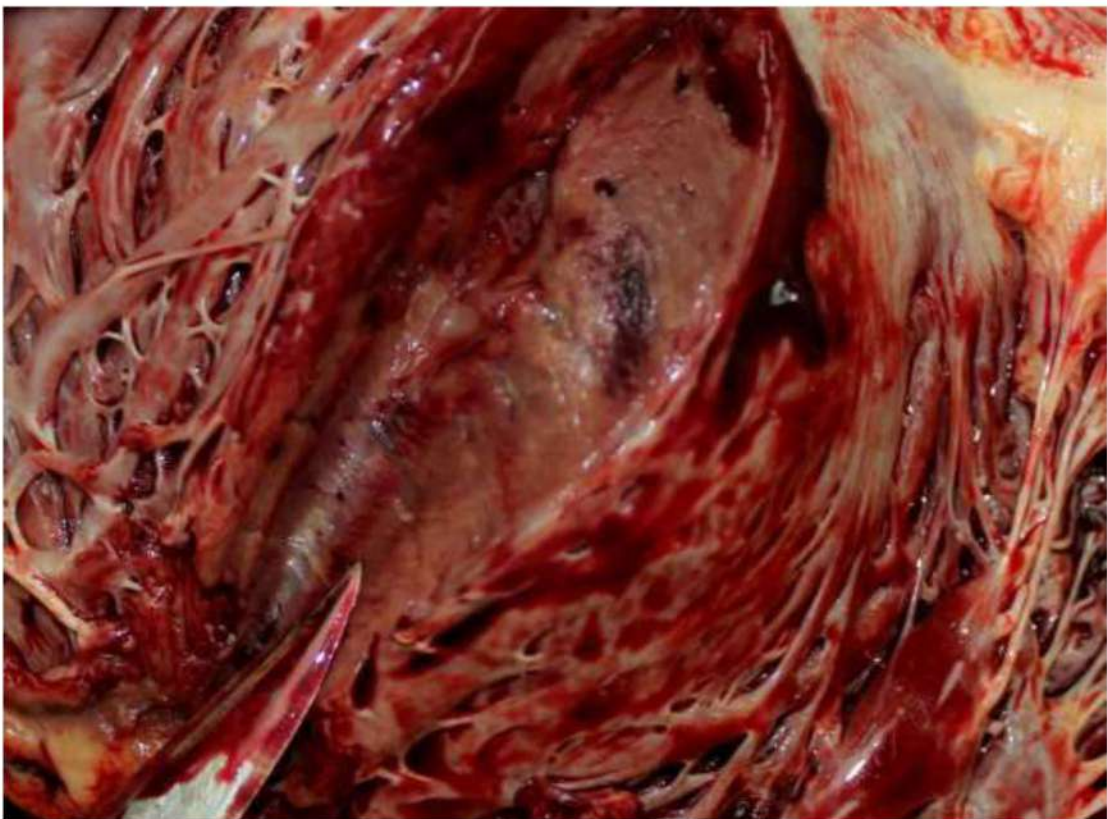

Рис. 98. Интрамуральные кровоизлияния в миокард и очаги некроза миокарда (инфаркт миокарда) левого желудочка сердца

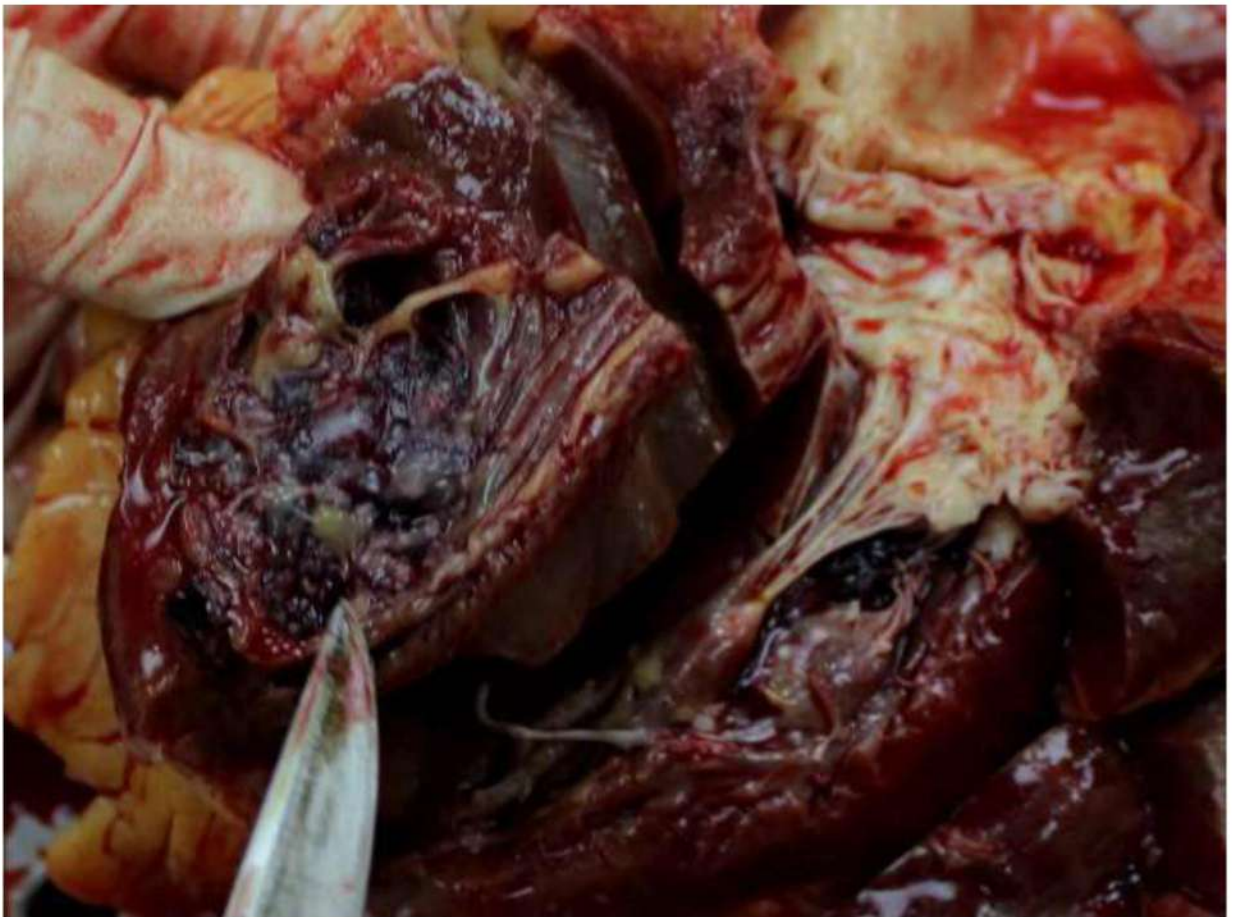

Рис. 99. Крупный пристеночный тромб в правом желудочке сердца.

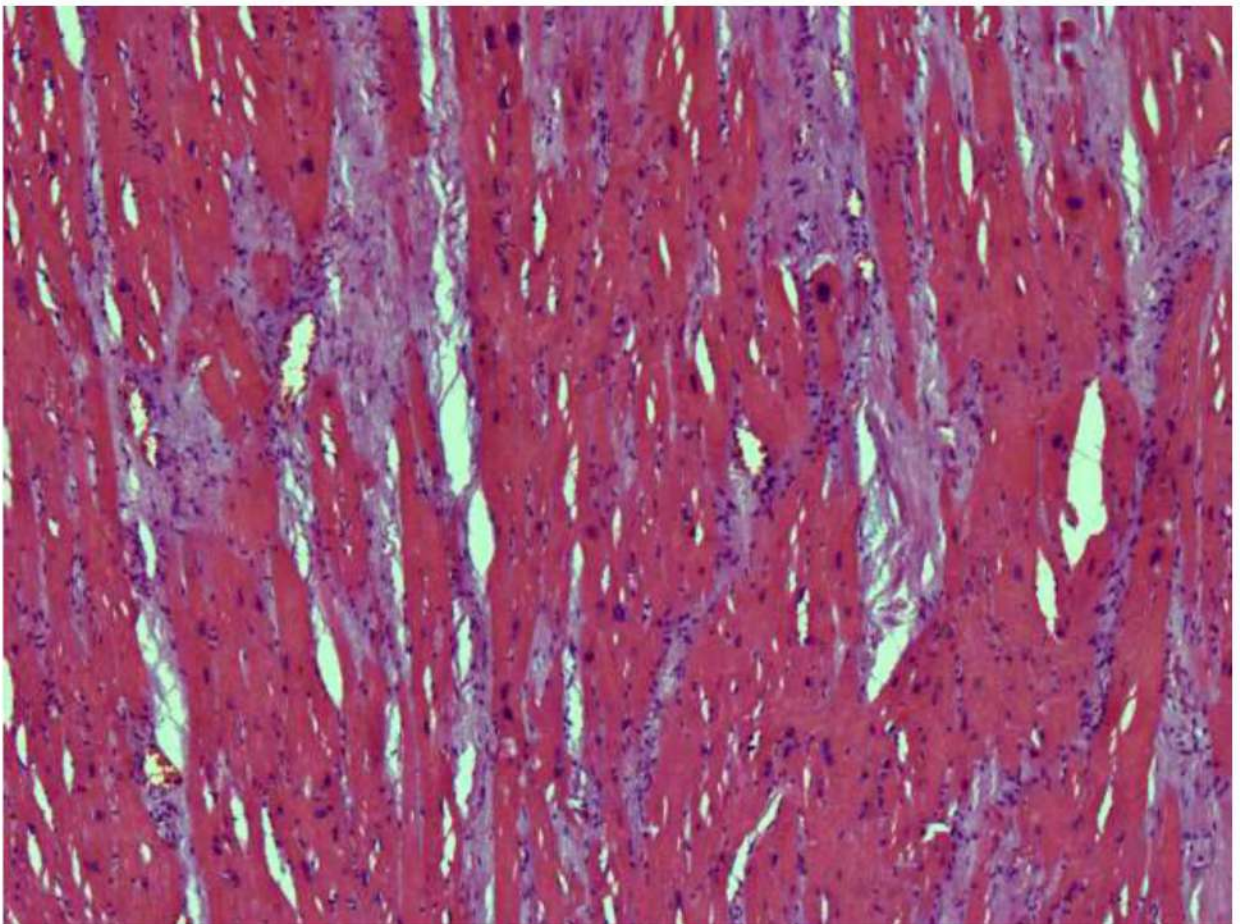


Рис. 100. Миокард. Гипертрофия кардиомиоцитов, прослойки фиброзной ткани, слабо выраженная лимфомакрофагальная инфильтрация. Окраска гематоксилином и эозином, x 250.

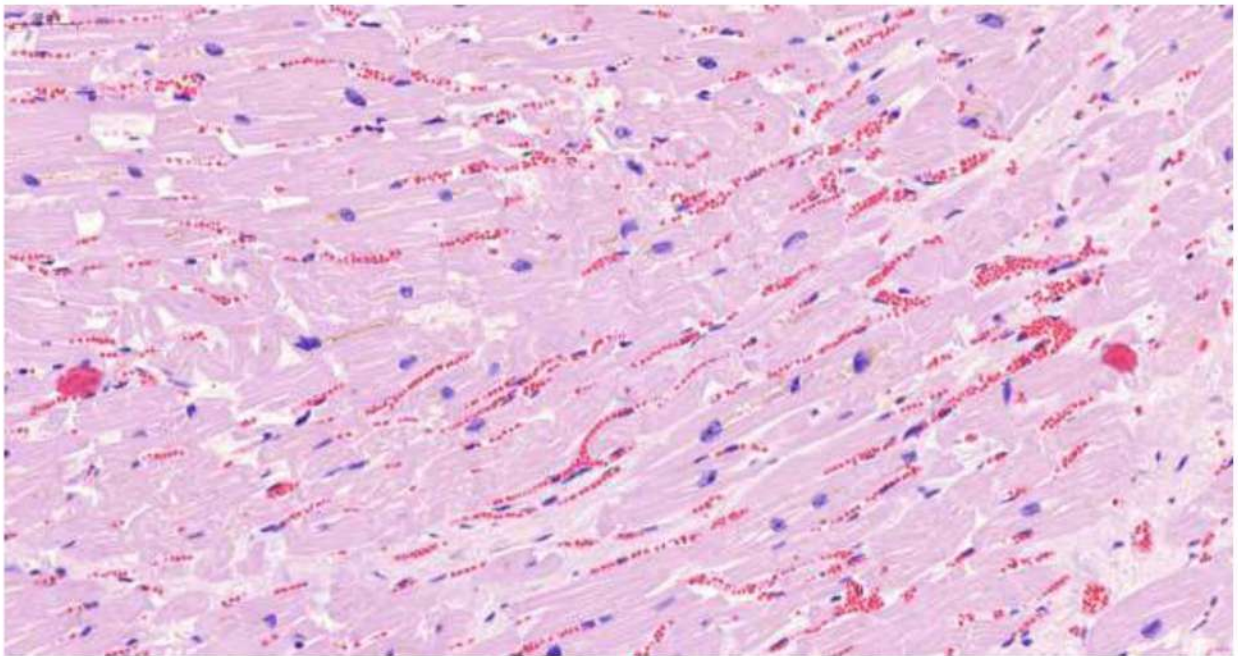


Рис. 101. Миокард. Гипертрофия, дистрофические изменения, фрагментация, волнообразный ход и некроз отдельных групп кардиомиоцитов (гипоксические, ишемические и метаболические повреждения). Выраженное полнокровие микроциркуляторного русла. Отек стромы. Окраска гематоксилином и эозином, x 250.

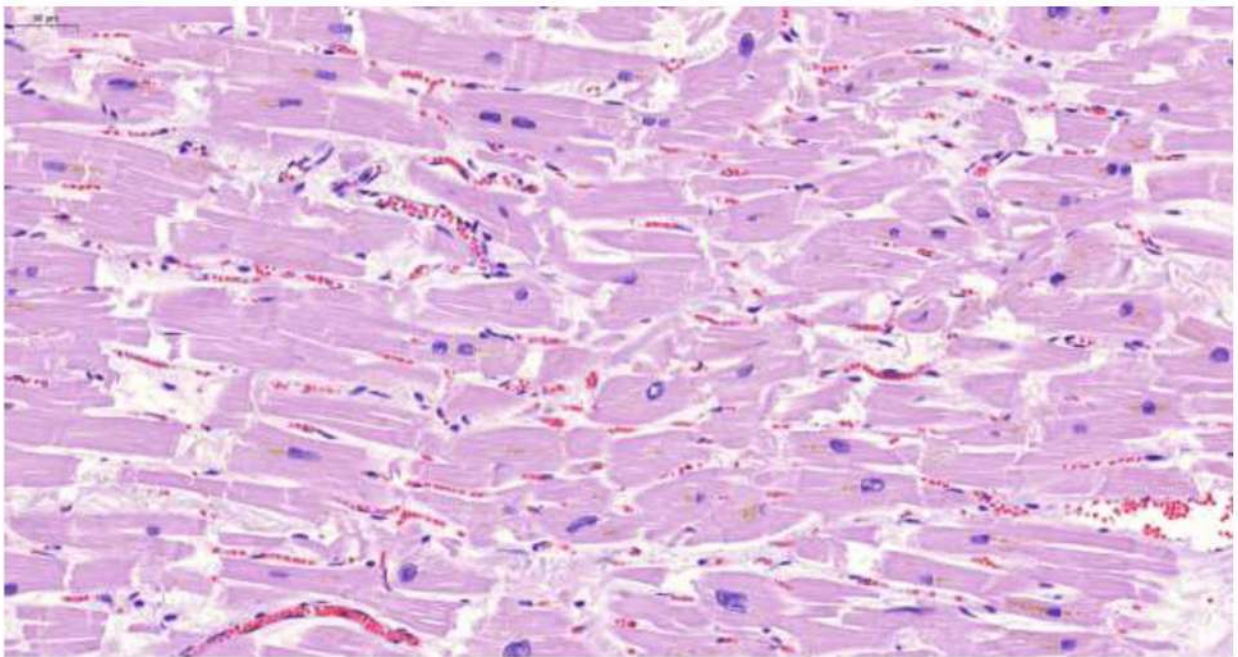


Рис. 102. Миокард. Гипертрофия, дистрофические изменения, фрагментация и некроз отдельных кардиомиоцитов (гипоксические, ишемические и метаболические повреждения). Выраженное полнокровие микроциркуляторного русла. Отек стромы. Окраска гематоксилином и эозином, x 250.

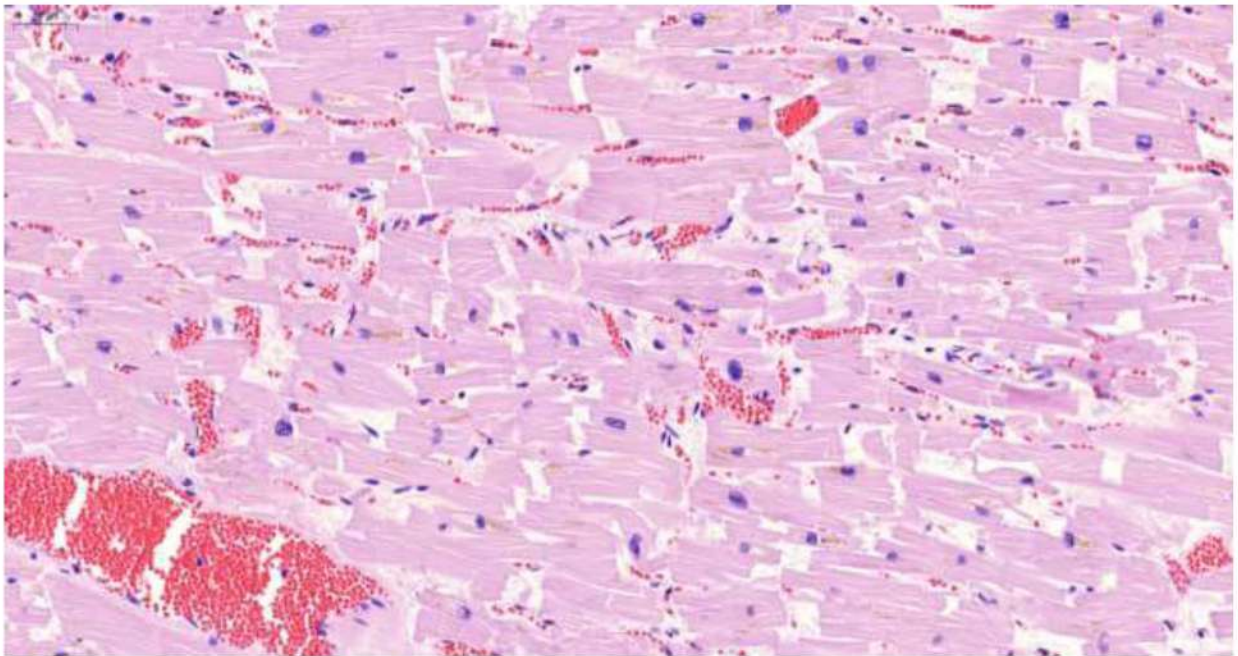


Рис. 103. Миокард. Гипертрофия, дистрофические изменения, фрагментация и некроз отдельных кардиомиоцитов (гипоксические, ишемические и метаболические повреждения). Выраженное полнокровие микроциркуляторного русла. Отек стромы. Окраска гематоксилином и эозином, x 250.

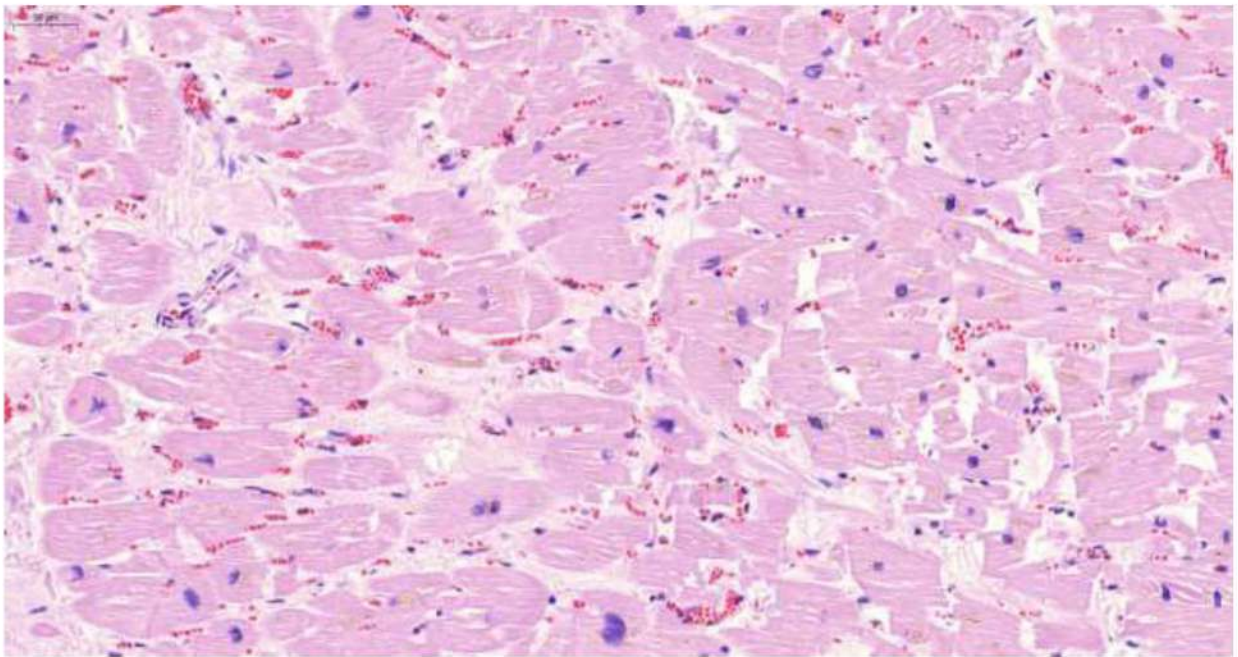


Рис. 104. Миокард. Гипертрофия, дистрофические изменения, фрагментация и некроз отдельных кардиомиоцитов (гипоксические, ишемические и метаболические повреждения). Выраженное полнокровие микроциркуляторного русла. Слабо выраженный миофиброз и отек стромы. Окраска гематоксилином и эозином, x 250.

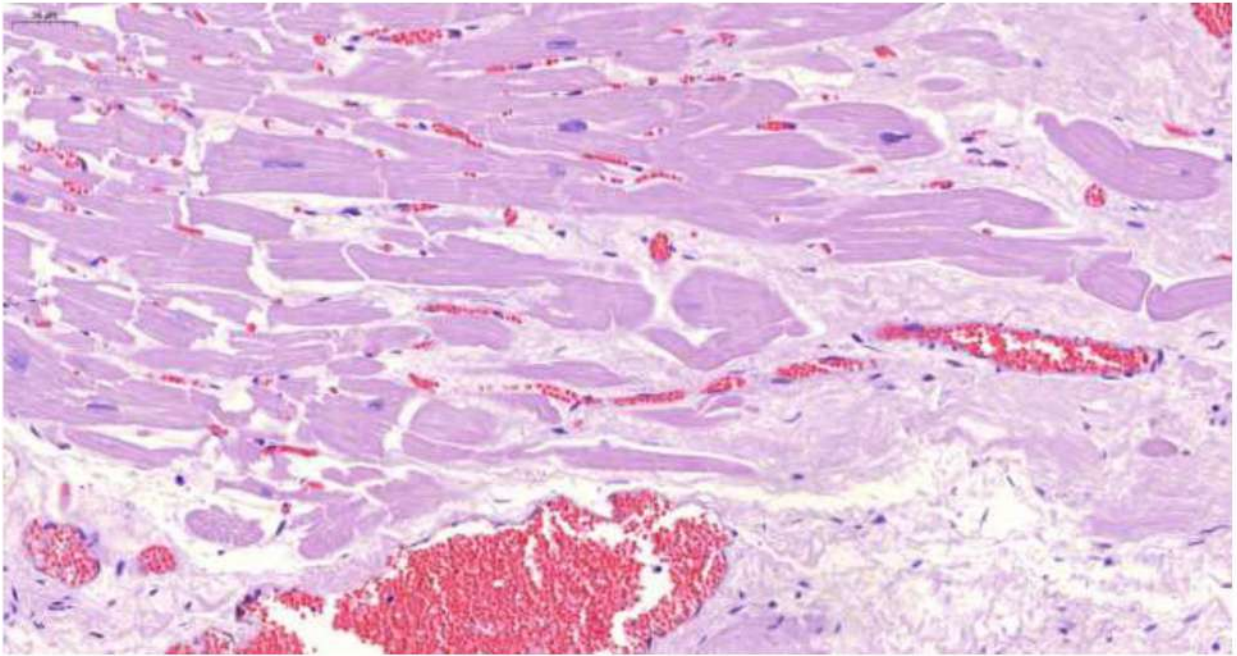


Рис. 105. Миокард. Гипертрофия, фрагментация и некроз отдельных кардиомиоцитов (гипоксические, ишемические и метаболические повреждения). Выраженное полнокровие микроциркуляторного русла. Миофиброз, периваскулярный склероз и отек стромы. Окраска гематоксилином и эозином, х 250.

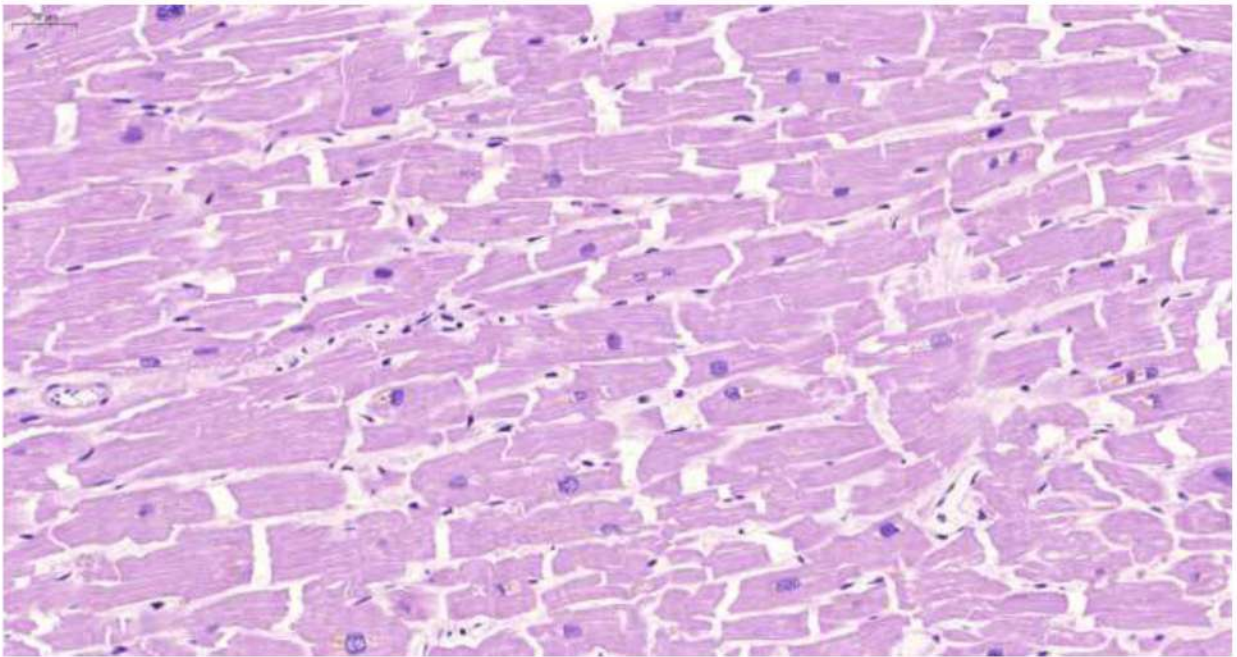


Рис. 106. Миокард. Гипертрофия, дистрофические изменения, фрагментация и некроз отдельных кардиомиоцитов (гипоксические, ишемические и метаболические повреждения). Отек стромы. Окраска гематоксилином и эозином, х 250.

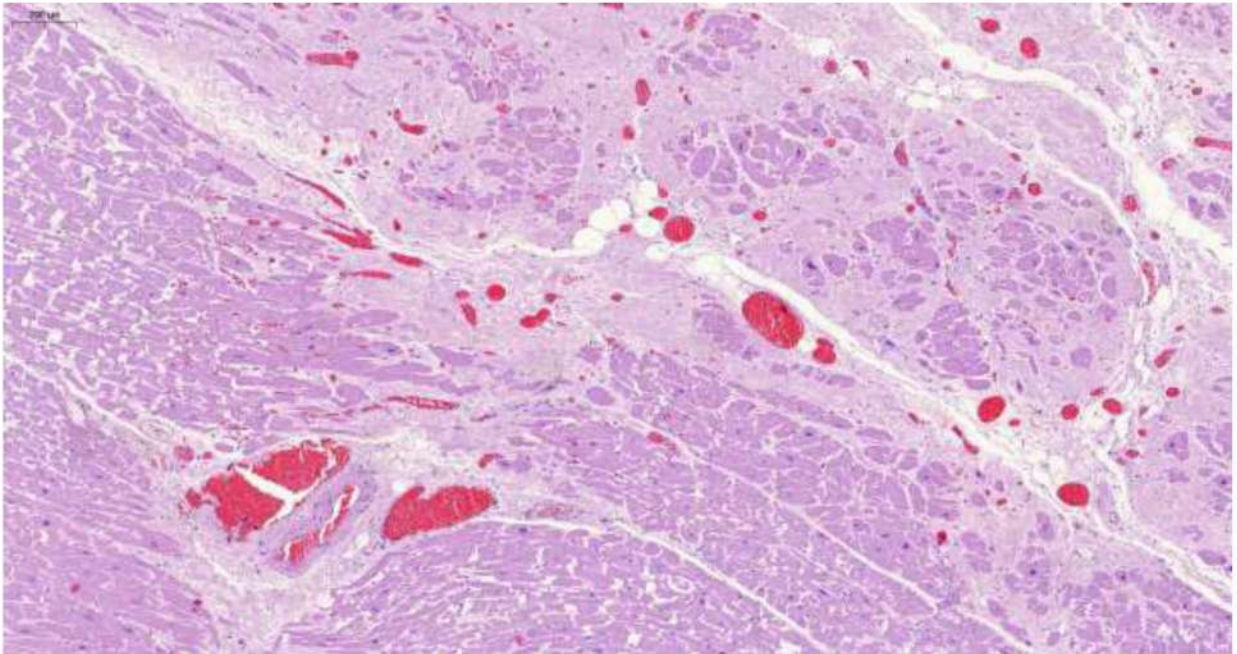


Рис. 107. Миокард. Гипертрофия, дистрофические изменения, фрагментация и некроз отдельных кардиомиоцитов (гипоксические, ишемические и метаболические повреждения). Выраженное полнокровие микроциркуляторного русла со сгустками эритроцитов. Очаговый склероз и периваскулярный липоматоз стромы. Окраска гематоксилином и эозином, х 250.

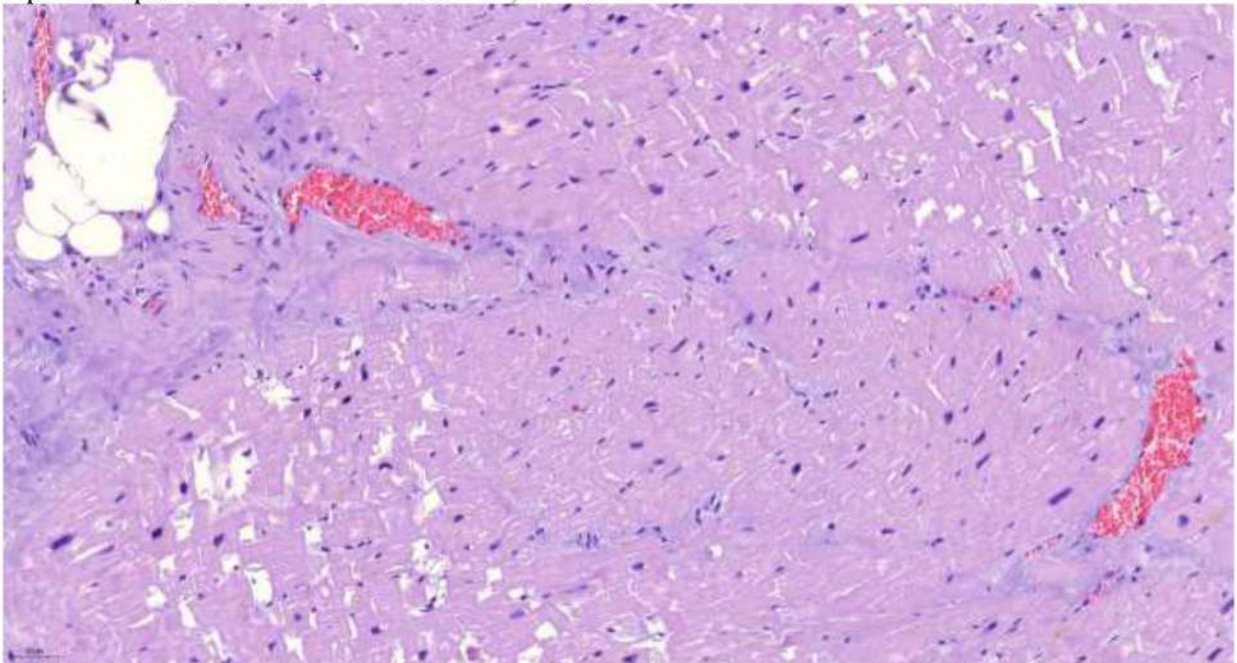


Рис. 108. Миокард. Гипертрофия, дистрофические изменения, фрагментация и некроз отдельных кардиомиоцитов (гипоксические, ишемические и метаболические повреждения). Выраженное полнокровие микроциркуляторного русла со сгустками эритроцитов. Очаговый склероз и периваскулярный липоматоз стромы. Окраска гематоксилином и эозином, х 250.

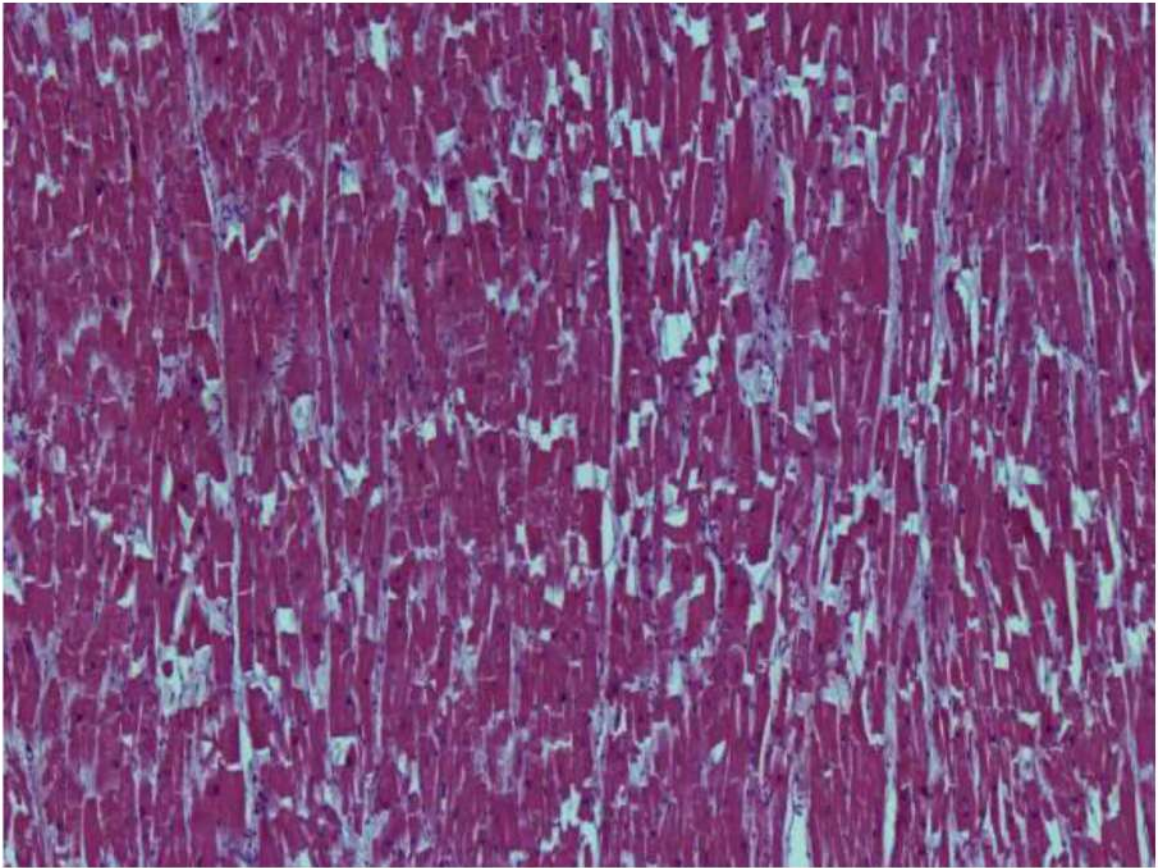


Рис. 109. Миокард. Гипертрофия, дистрофические изменения, фрагментация и некроз отдельных кардиомиоцитов (гипоксические, ишемические и метаболические повреждения) Окраска гематоксилином и эозином, х 250.

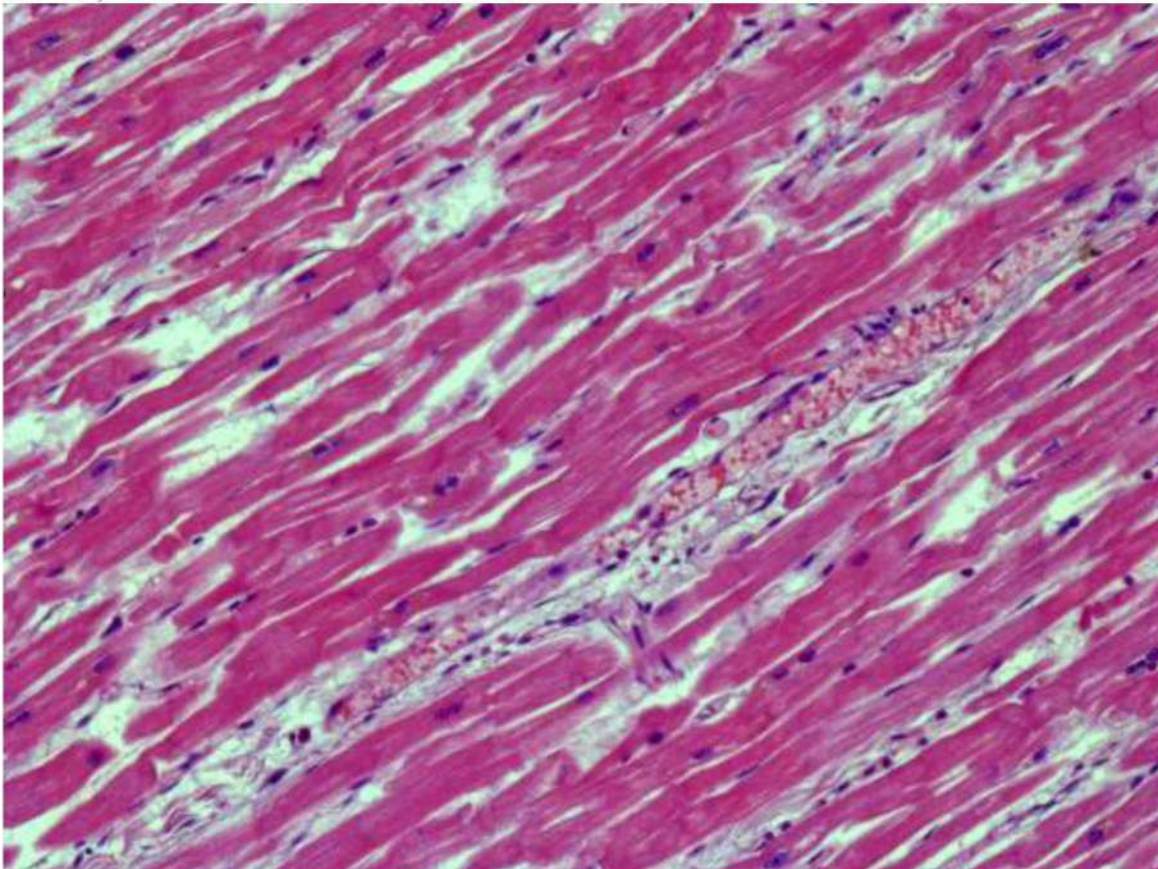


Рис. 110. Миокард. Гипертрофия, дистрофические изменения, волнообразный ход и некроз отдельных кардиомиоцитов (гипоксические, ишемические и метаболические повреждения). Фибрин и эритроциты в просвете и набухание эндотелия венулы. Окраска гематоксилином и эозином, х 250.

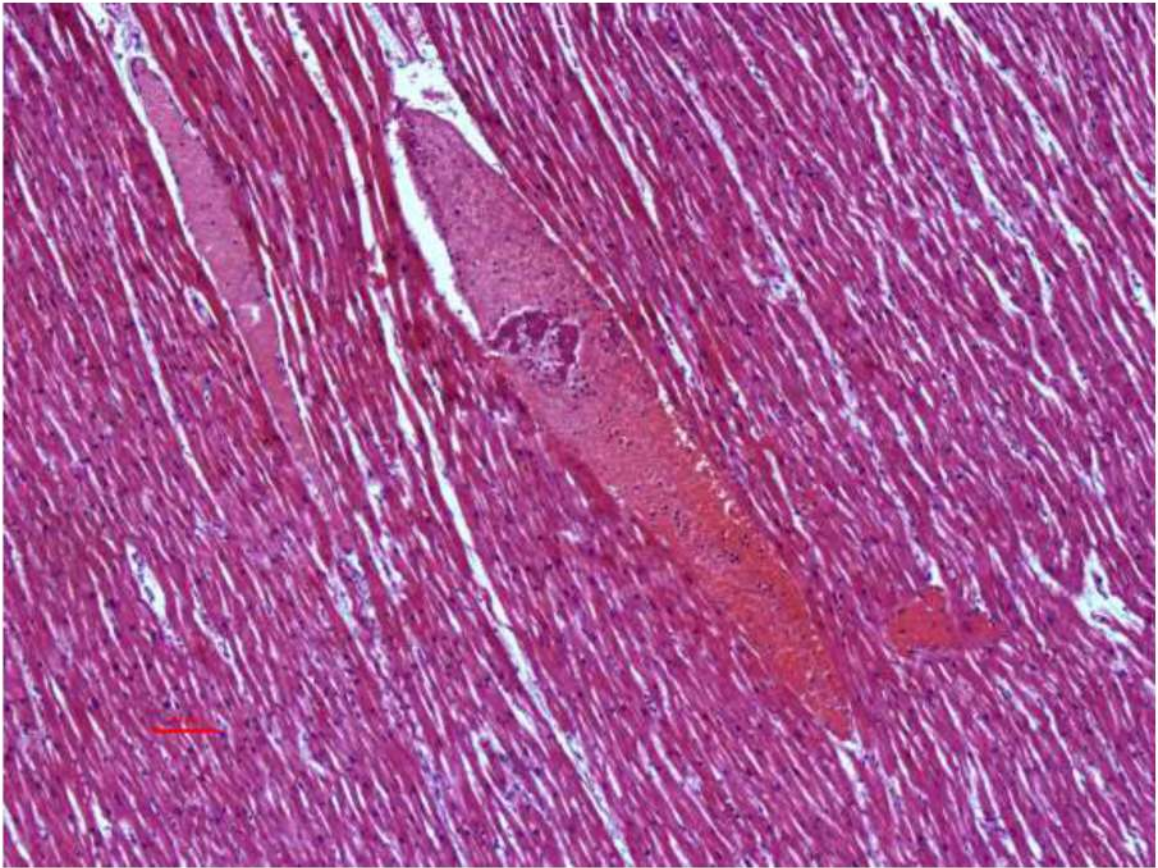


Рис. 111. Миокард. полнокровие микроциркуляторного русла, фибриновый организующийся тромб в просвете тонкостенного сосуда. Окраска гематоксилином и эозином, х 120.

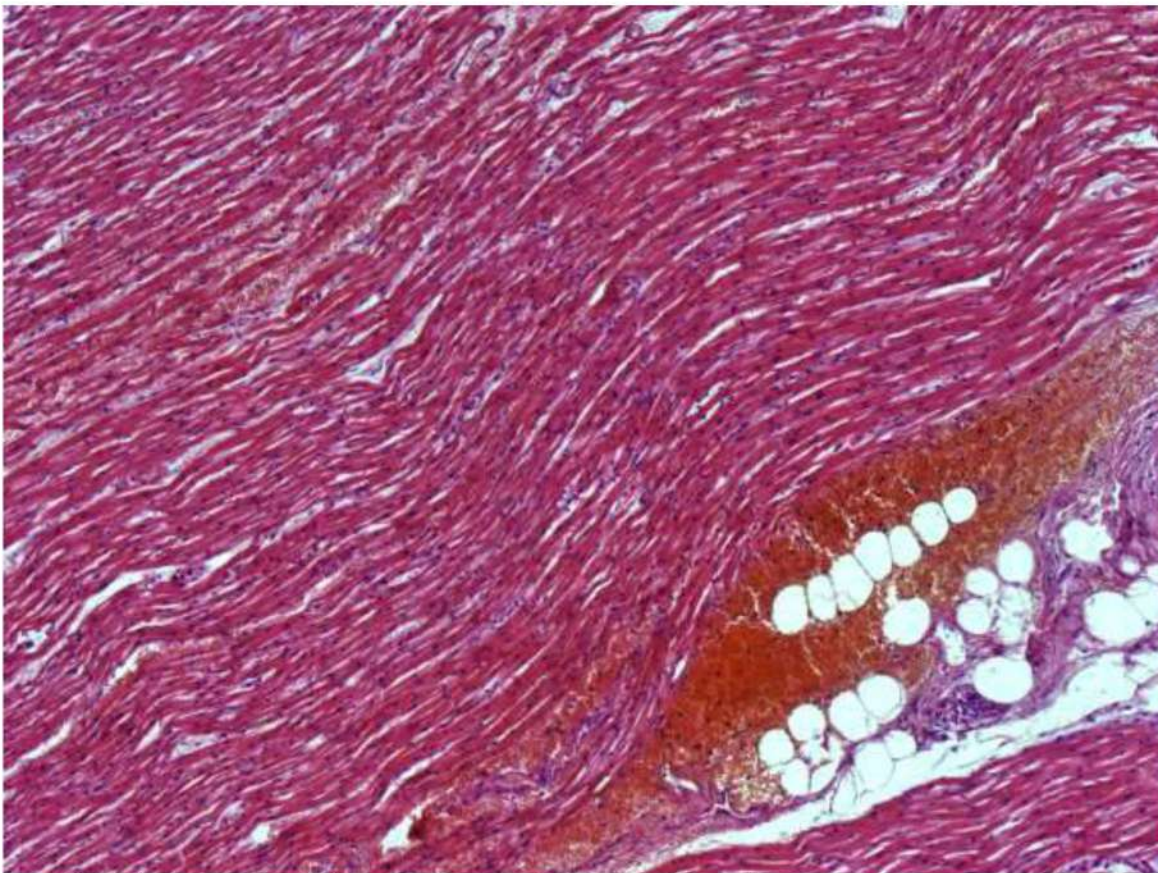


Рис. 112. Миокард. Дистрофические изменения, волнообразный ход и некроз отдельных кардиомиоцитов (гипоксические, ишемические и метаболические повреждения). Выраженное полнокровие микроциркуляторного русла со сладжами эритроцитов. Периваскулярные и межклеточные кровоизлияния, периваскулярный склероз и липоматоз. Окраска гематоксилином и эозином, х 120.

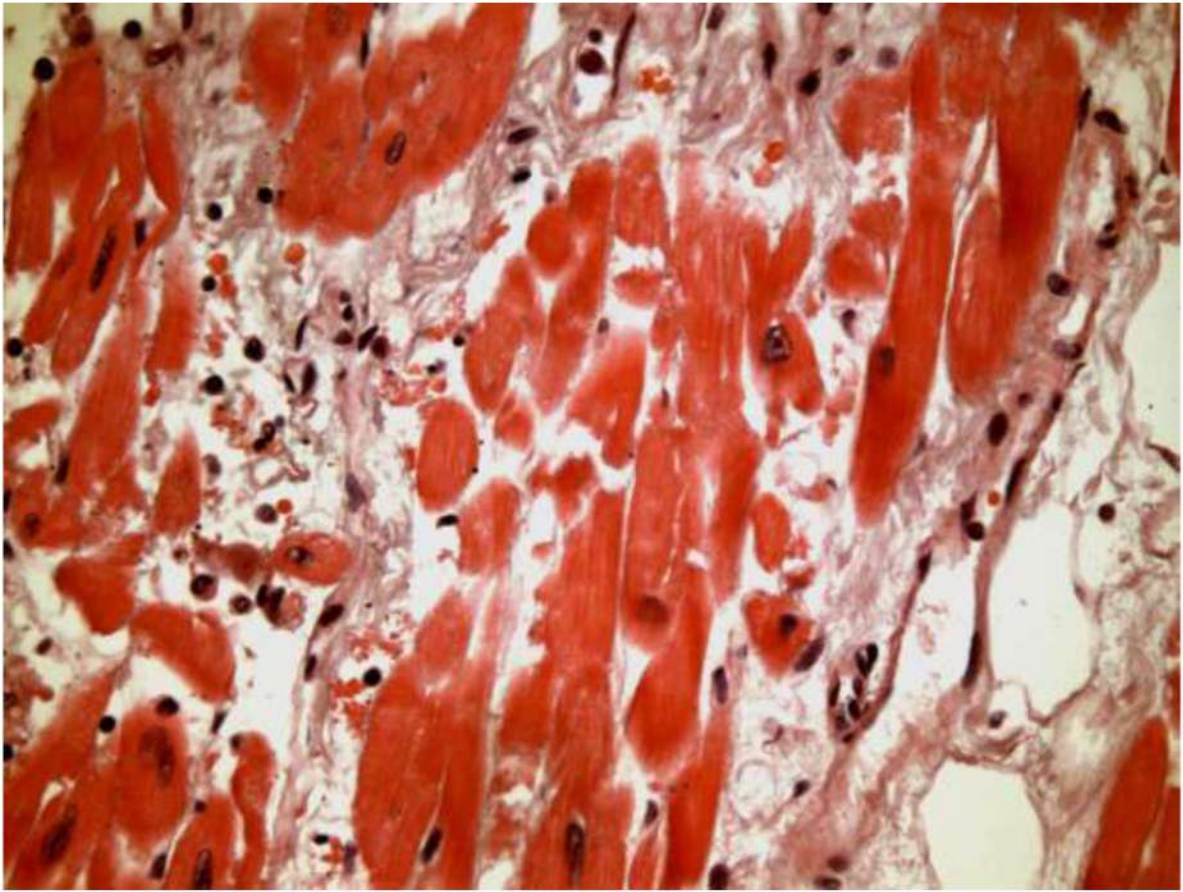


Рис. 113. Миокард. Острый инфаркт миокарда, давностью около 2-х суток. Окраска гематоксилином и эозином, х 400.

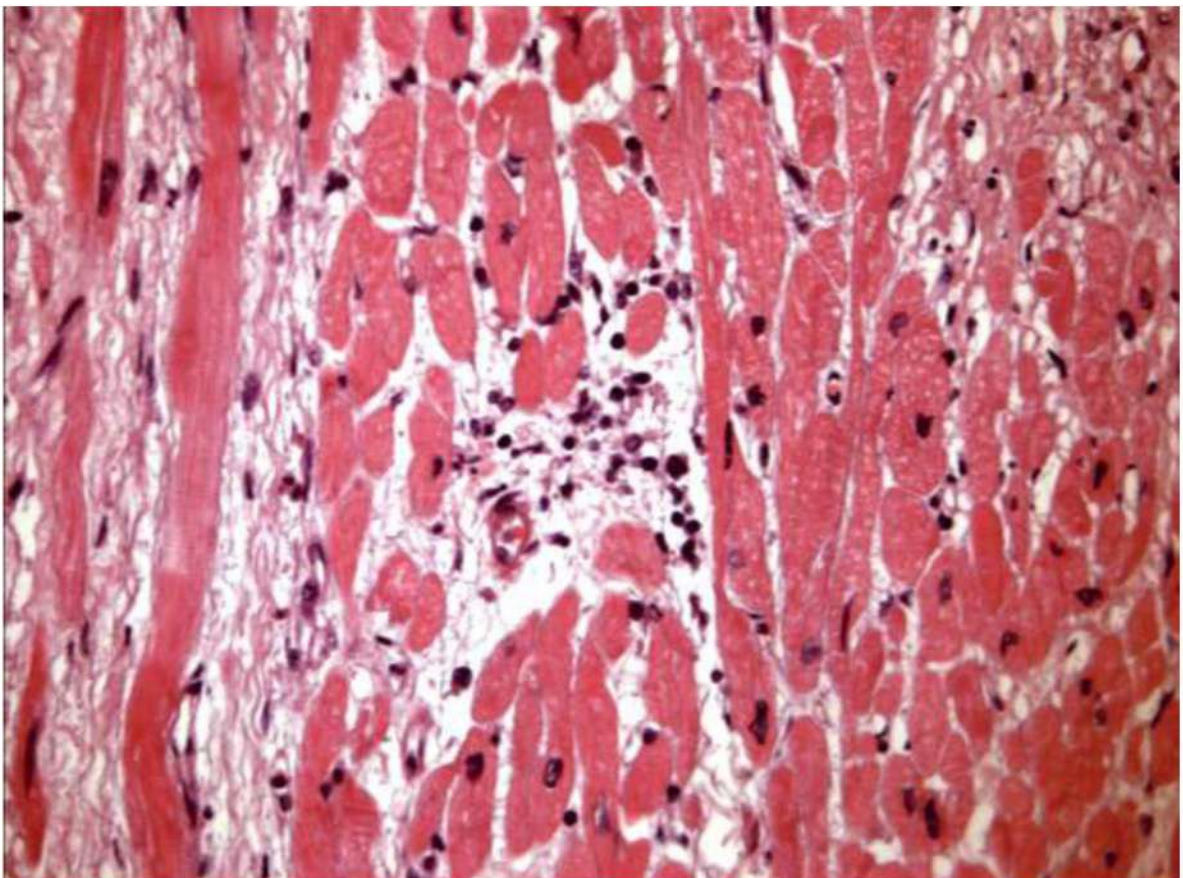


Рис. 114. Миокард. Очаговая, преимущественно периваскулярная, лимфо-плазмноклеточная и макрофагальная инфильтрация, деструктивно-продуктивный васкулит. Дистрофические изменения и некроз отдельных кардиомиоцитов (гипоксические, ишемические и метаболические повреждения). Отек стромы. Окраска гематоксилином и эозином, х 400.

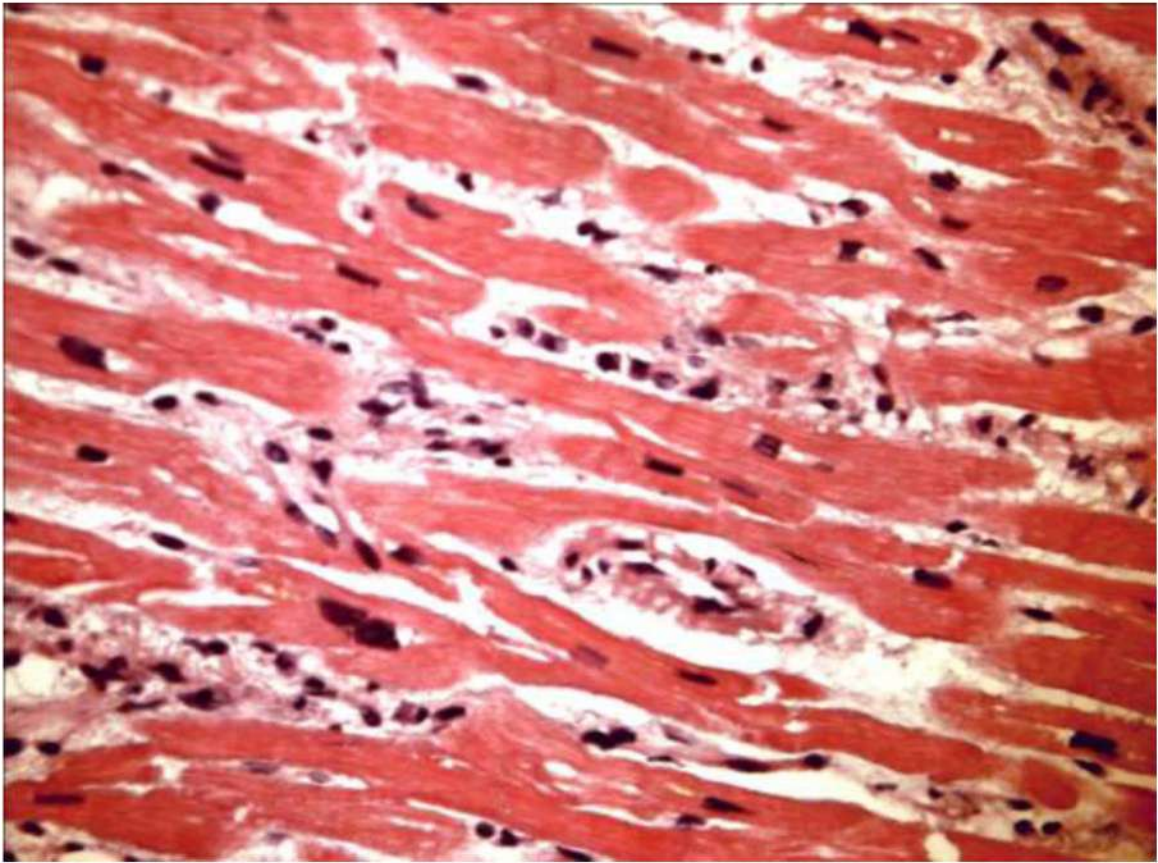


Рис. 115. Миокард. Диффузная лимфо-плазмноклеточная инфильтрация и отек стромы, деструктивно-продуктивный васкулит. Дистрофические изменения и некроз отдельных кардиомиоцитов. Окраска гематоксилином и эозином, х 400.

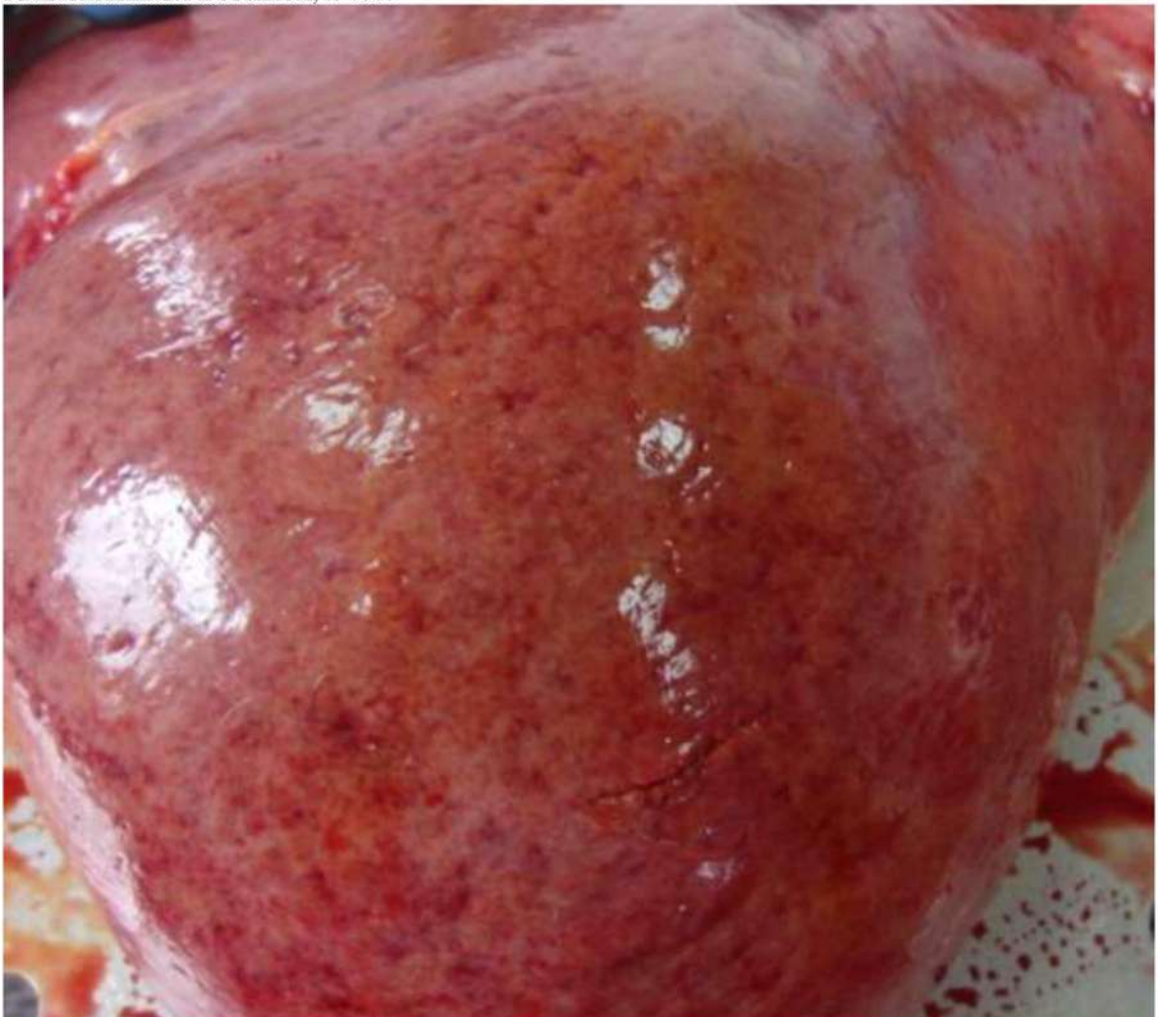

Рис. 116. Жировая дистрофия печени с петехиальными кровоизлияниями под капсулой

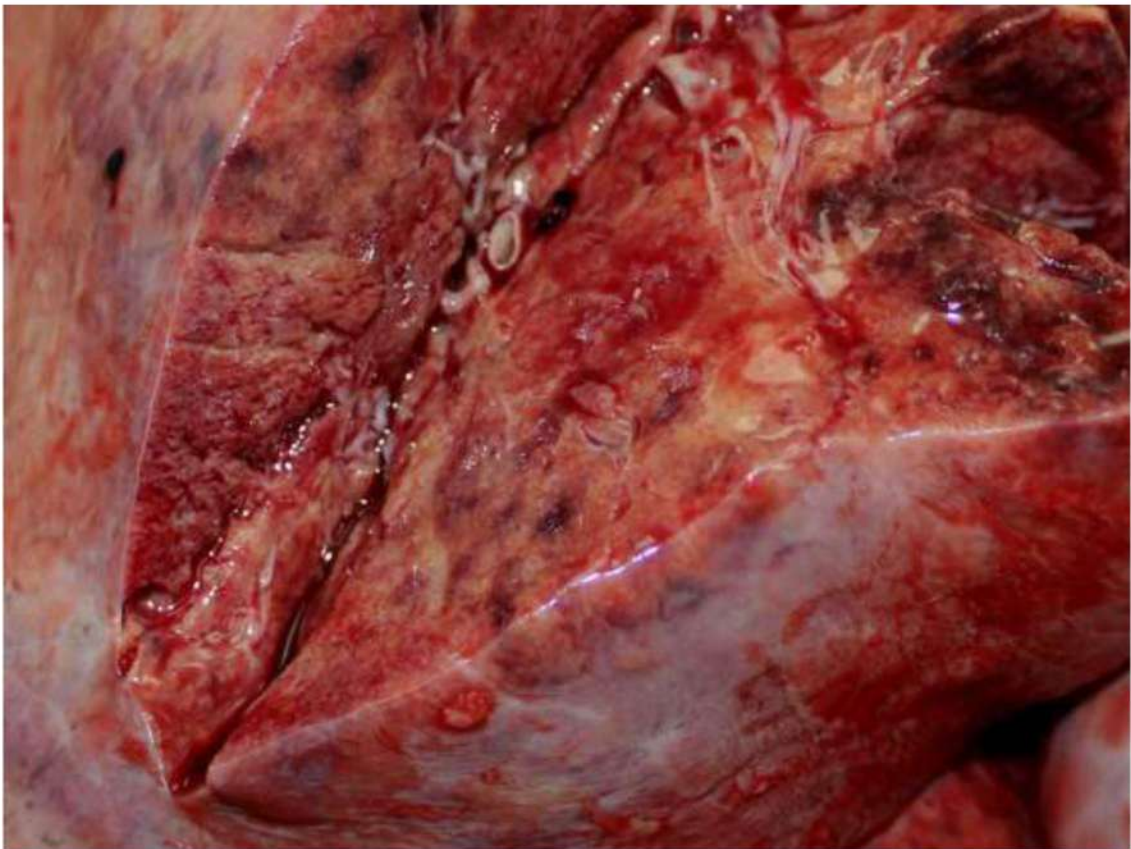

Рис. 117. Жировая дистрофия печени с петехиальными кровоизлияниями

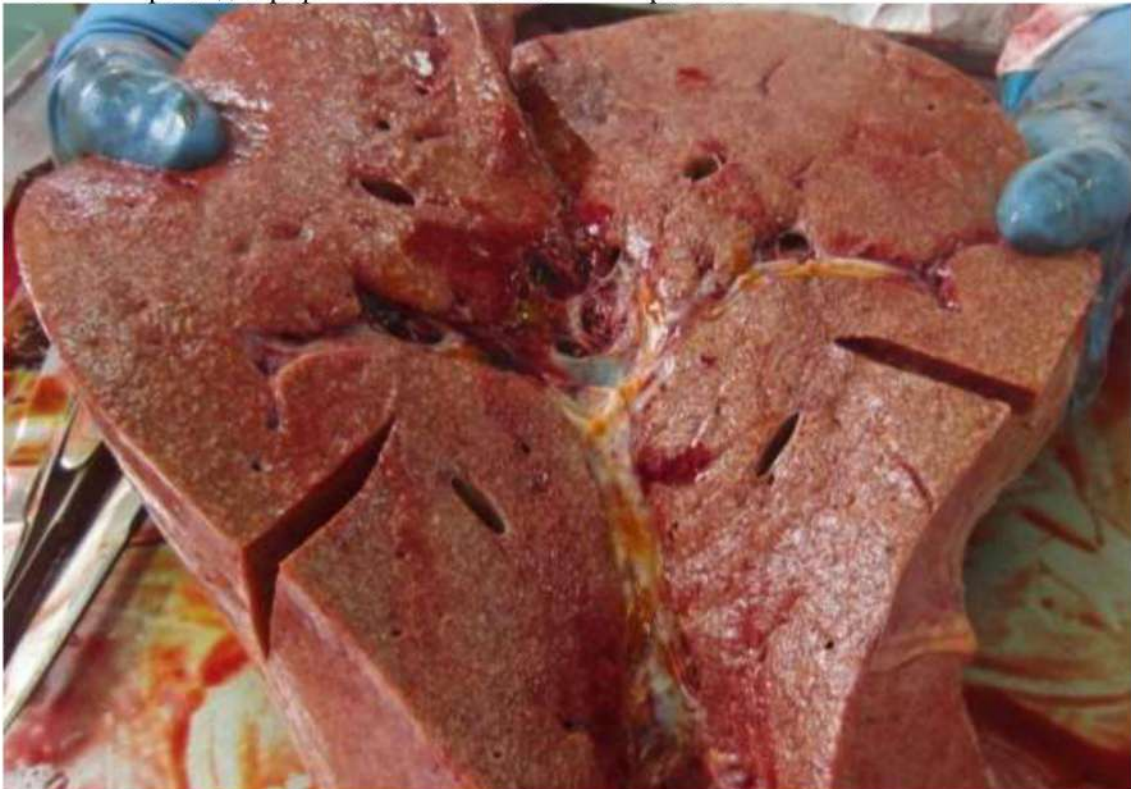

Рис. 118. Жировая дистрофия печени со слабо выраженным мускатным рисунком

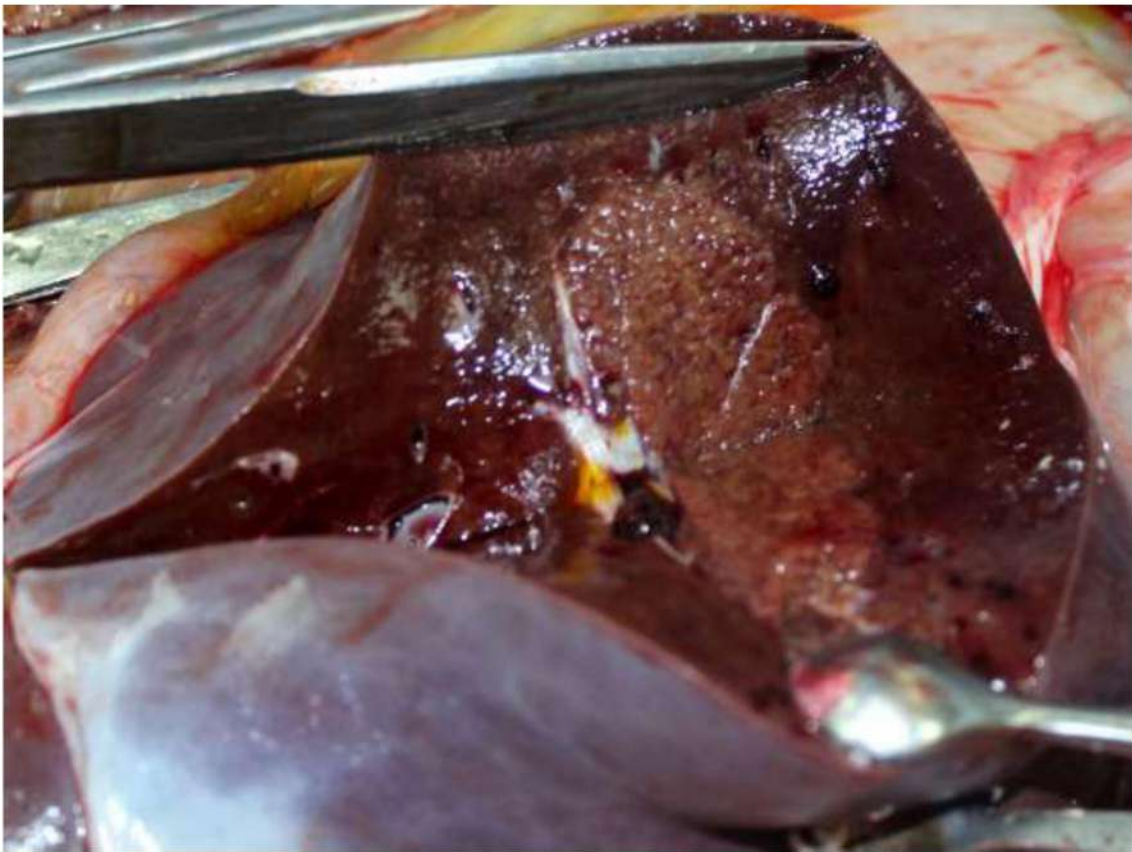


Рис. 119. Жировая дистрофия и обширные некрозы печени

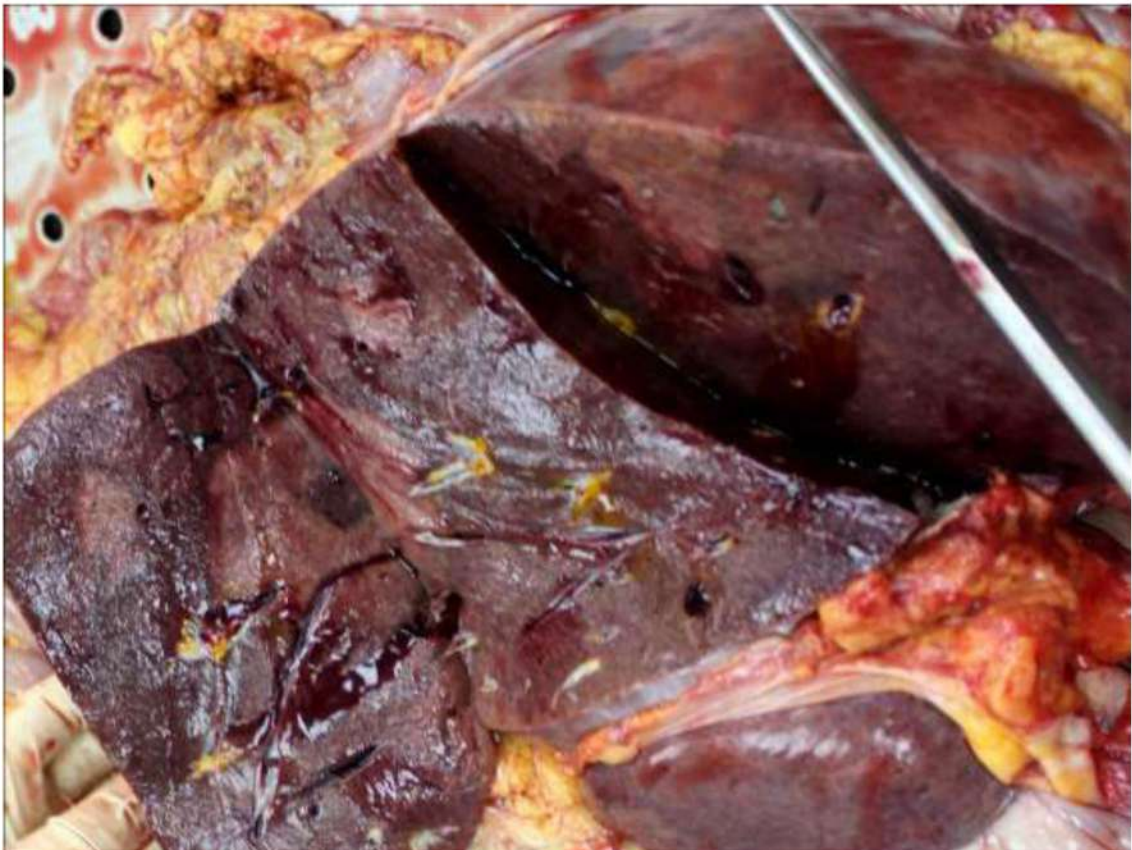

Рис. 120. Жировая дистрофия и обширные некрозы печени

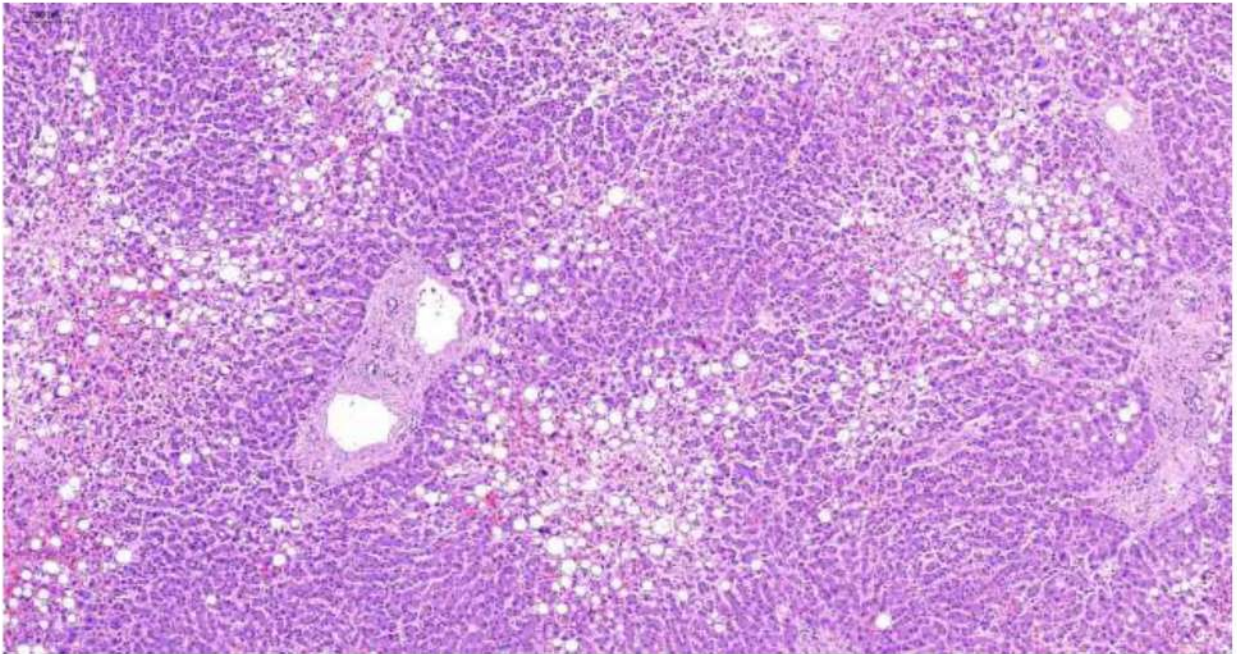


Рис. 121. Печень. Очаговая дисконкомплексация балок гепатоцитов. Выраженная крупнокапельная жировая дистрофия и некрозы гепатоцитов преимущественно центральных отделов долек, неравномерное полнокровие синусоидов, в основном центров долек. Склероз портальных трактов со слабовыраженной лимфо-макрофагальной инфильтрацией некоторых из них. Резко расширенные сосуды портальных трактов. Окраска гематоксилином и эозином, х 60.

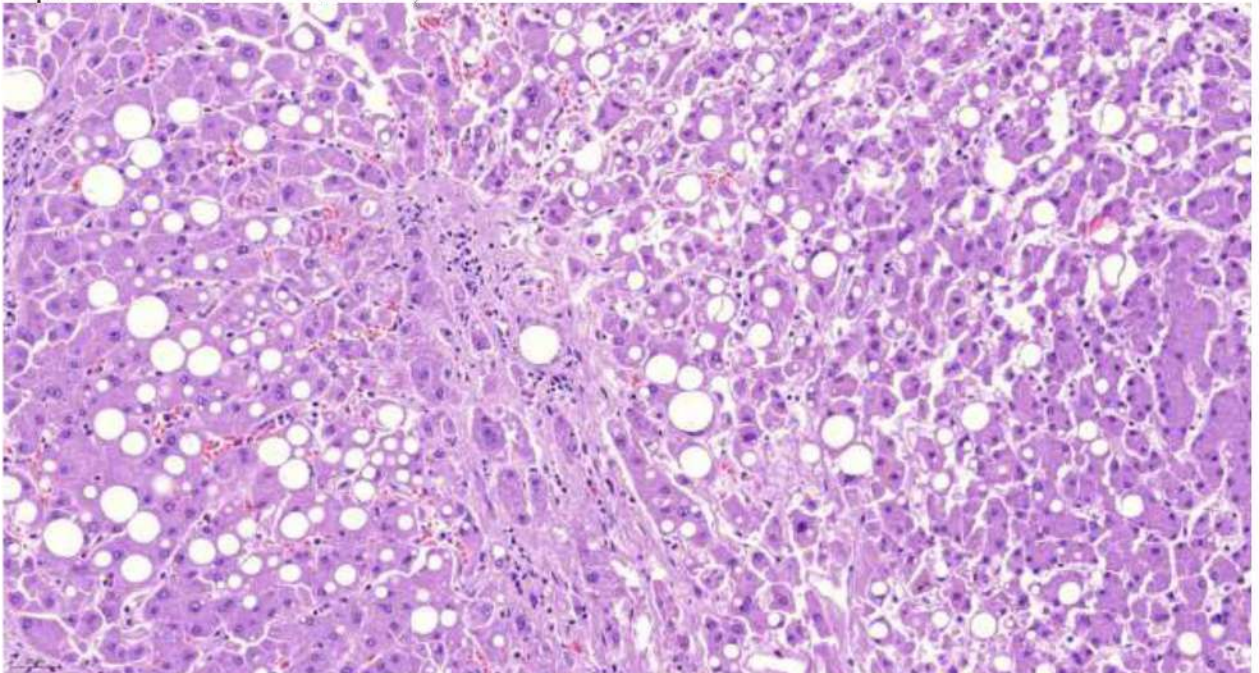


Рис. 122. Печень. Очаговая дисконкомплексация балок гепатоцитов. Выраженная крупнокапельная жировая дистрофия и некрозы гепатоцитов, неравномерное полнокровие синусоидов. Слабо выраженная лимфо-макрофагальная инфильтрация портального тракта. Окраска гематоксилином и эозином, х 120.

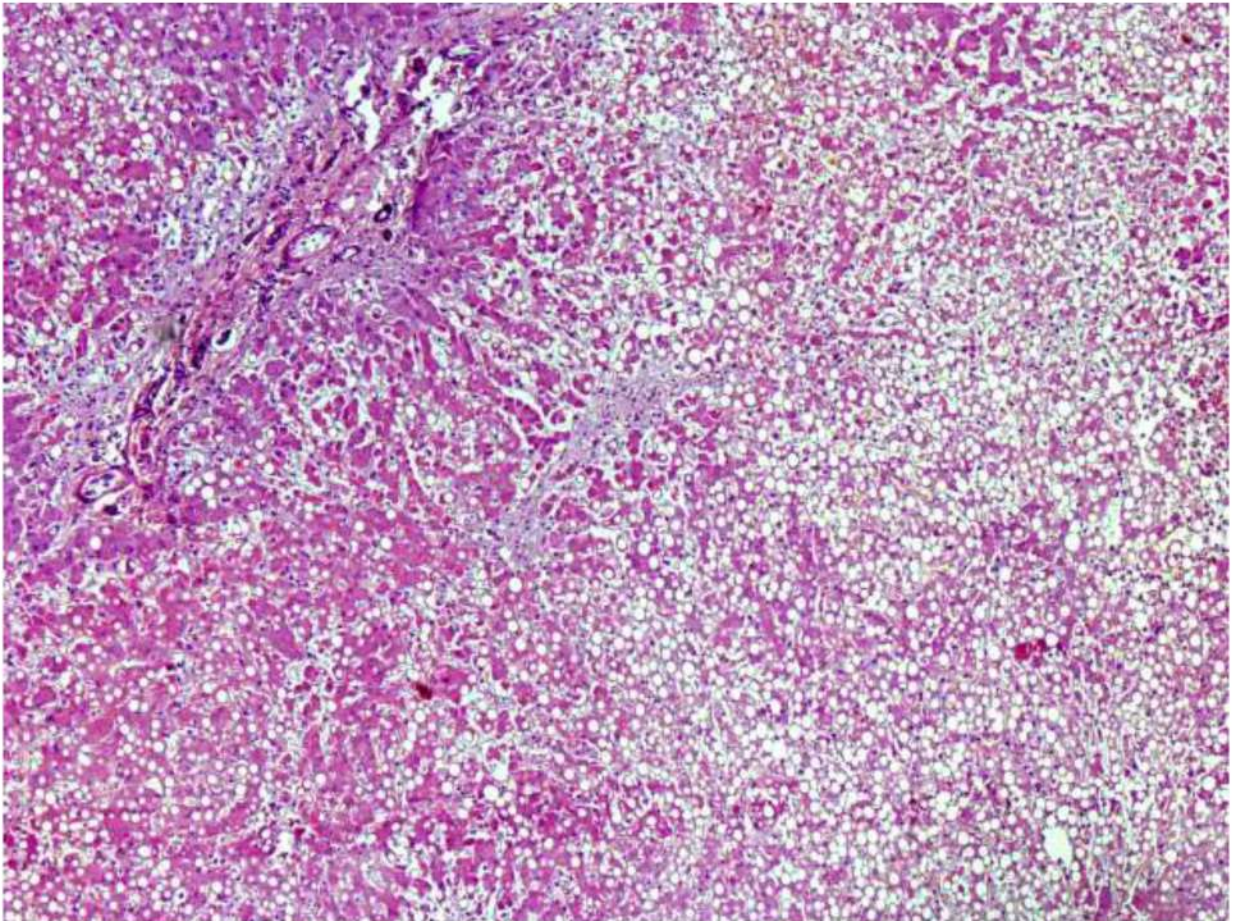


Рис. 123. Печень. Очаговая дисконкомплексация балок гепатоцитов. Выраженная крупнокапельная тотальная жировая дистрофия и некрозы групп гепатоцитов. Окраска гематоксилином и эозином, х 60.

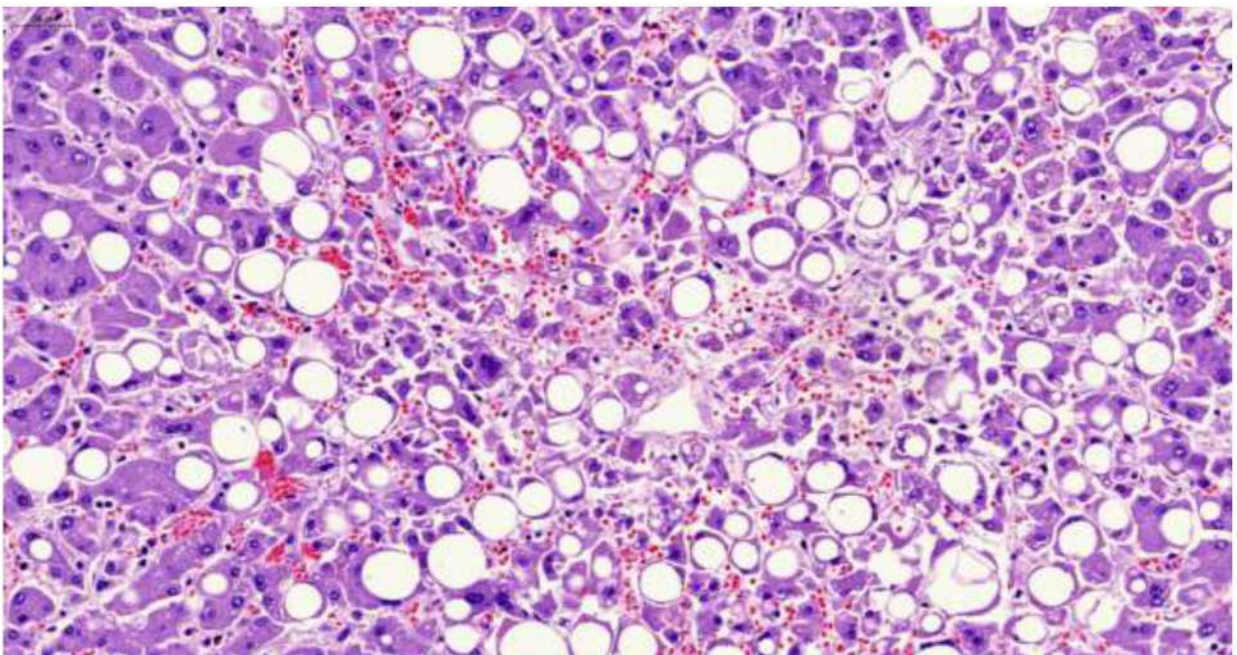


Рис. 124. Печень. Дисконкомплексация балок гепатоцитов. Выраженная крупнокапельная жировая дистрофия и некрозы гепатоцитов, неравномерное полнокровие синусоидов и расширение пространств Диссе. Встречаются крупные и двуядерные гепатоциты (характерные для регенераторных изменений). Окраска гематоксилином и эозином, х 250.

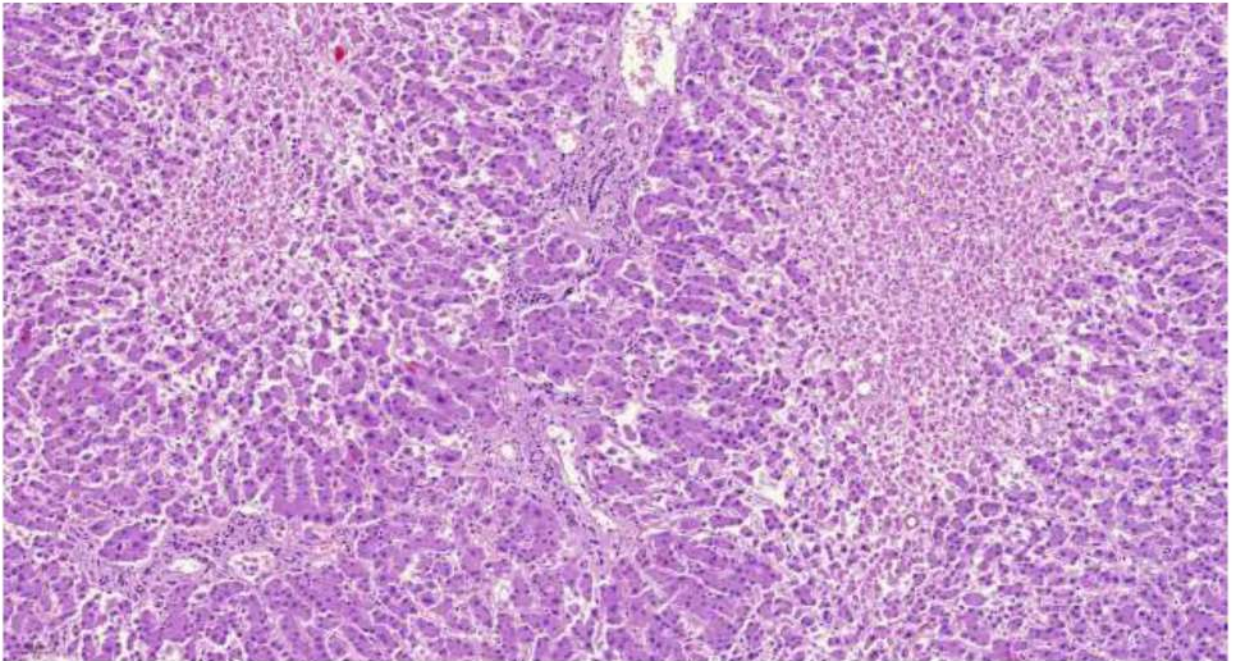


Рис. 125. Печень. Дискомплексация балок гепатоцитов. Крупные очаги некроза гепатоцитов центральных отделов долек. Окраска гематоксилином и эозином, х 60.

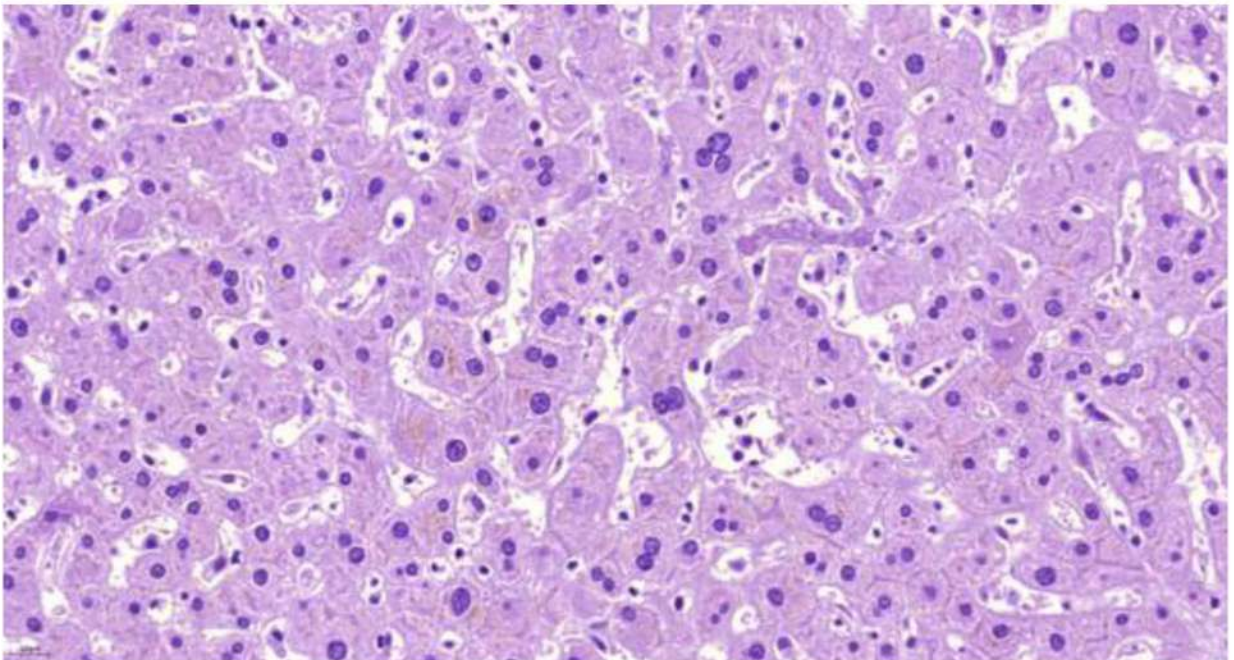


Рис. 126. Печень. Внутриклеточное накопление билирубина в гепатоцитах, нити фибрина, активация клеток системы мононуклеарных фагоцитов и расширение пространств Диссе. Встречаются крупные и двуядерные гепатоциты (характерные для регенераторных изменений). Окраска гематоксилином и эозином, х 250.

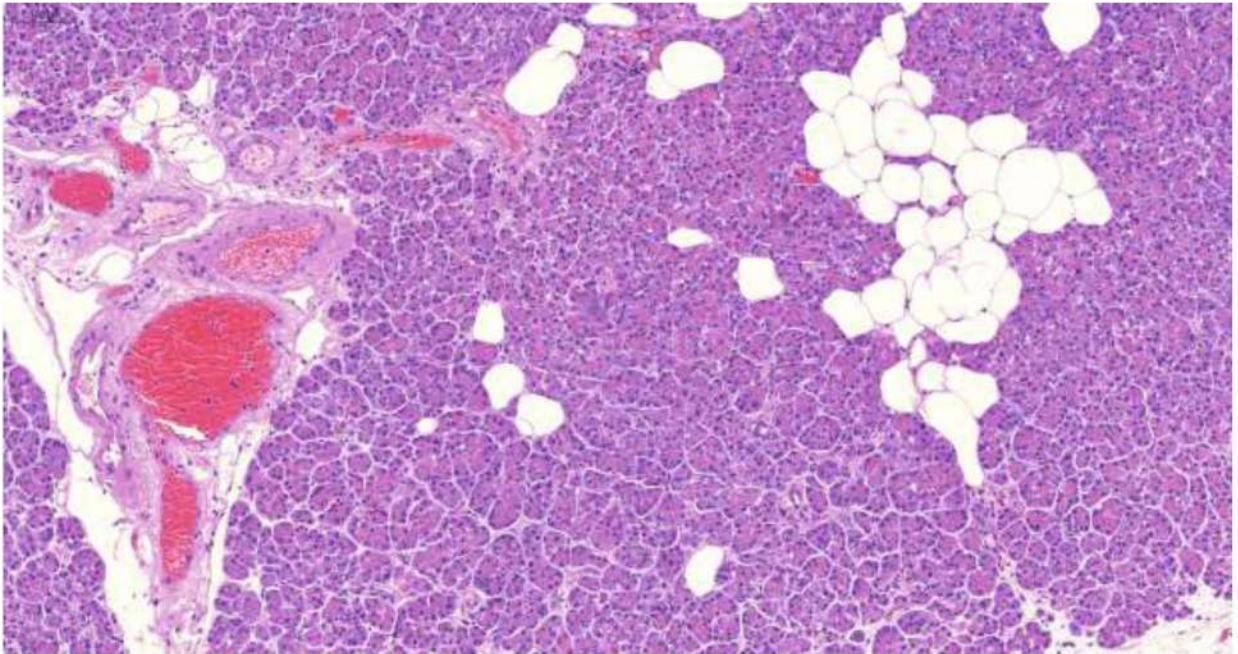


Рис. 127. Поджелудочная железа. Выраженное полнокровие микроциркуляторного русла со сладжами эритроцитов. Набухание эндотелия сосудов. Отек стромы. Очаговый липоматоз. Окраска гематоксилином и эозином, х 250.

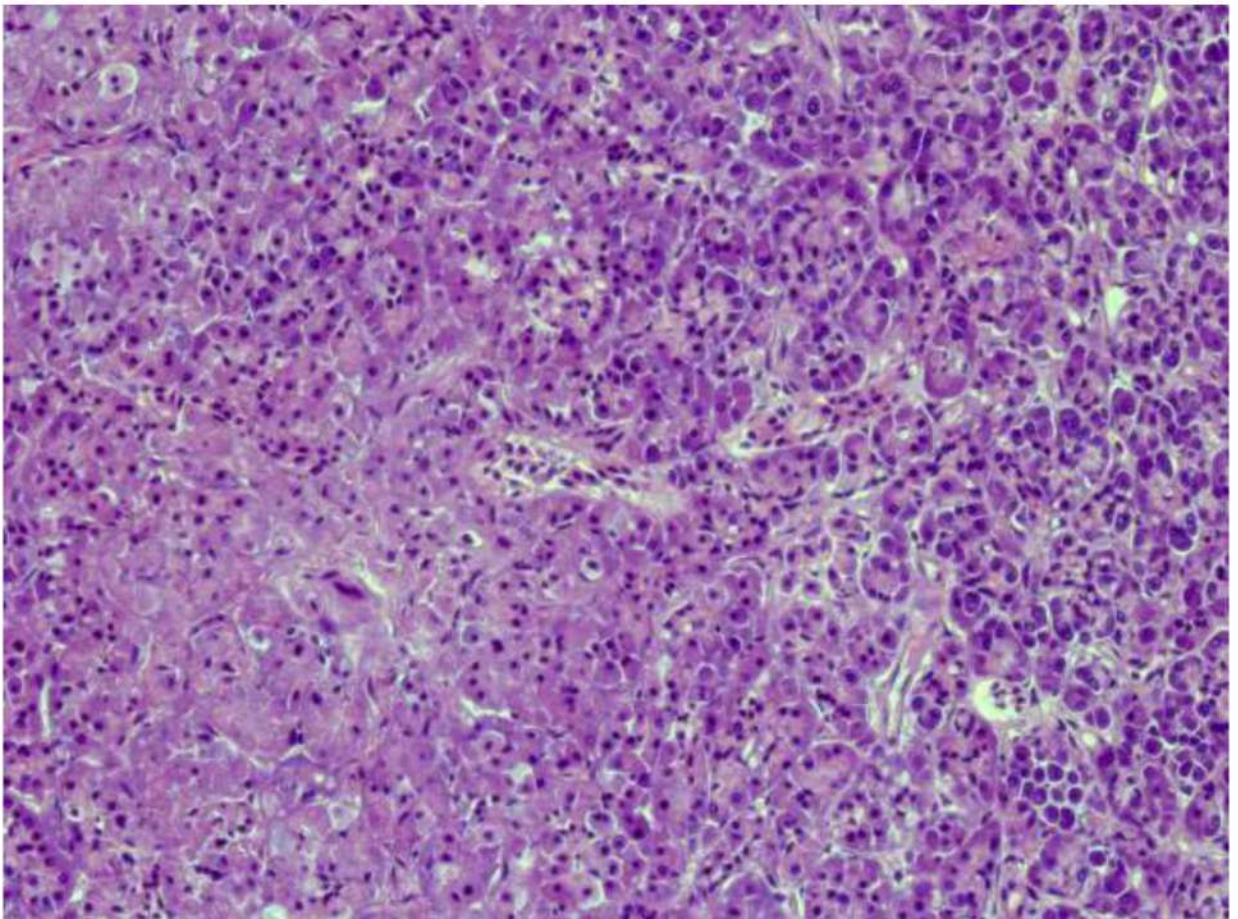


Рис. 128. Поджелудочная железа. Очаги некроза экзокринной паренхимы. Окраска гематоксилином и эозином, х 250.

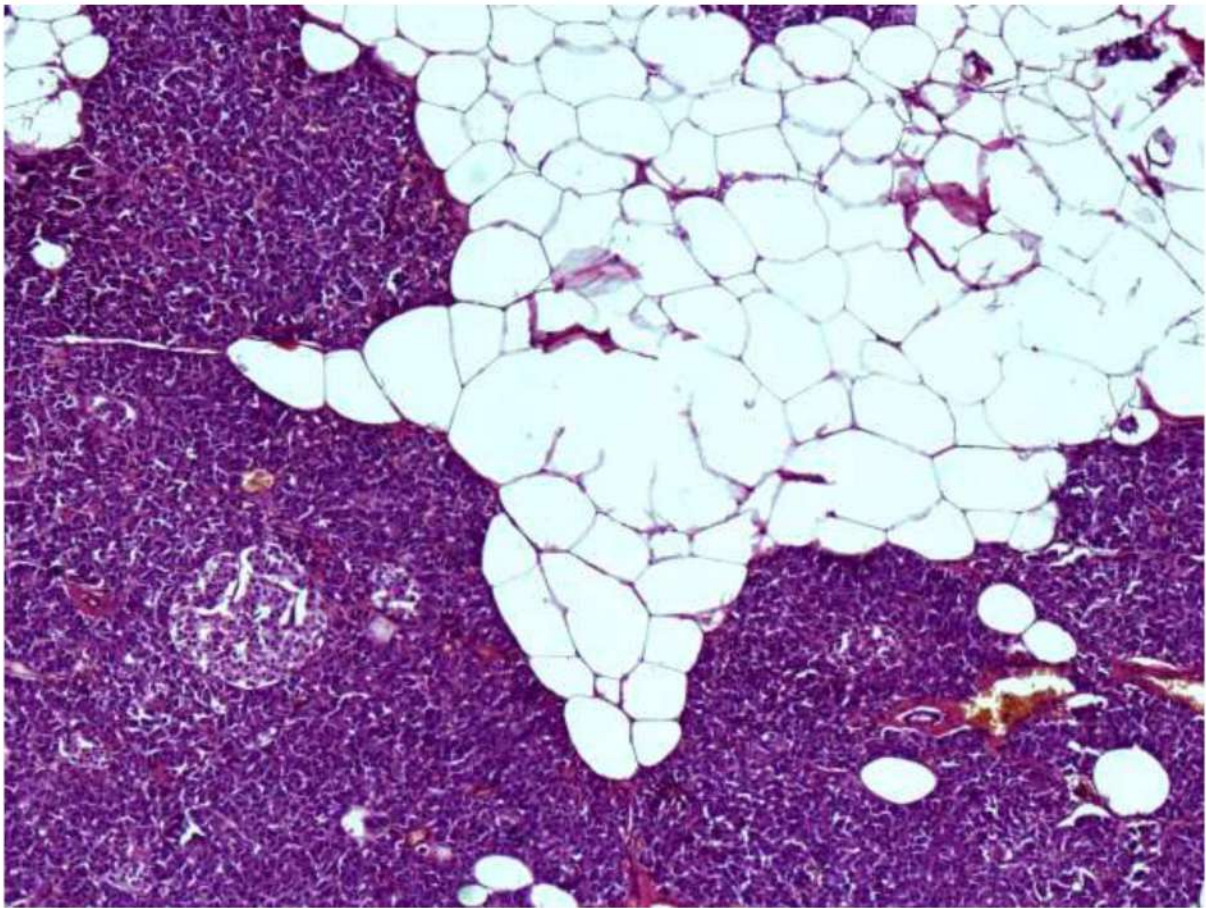


Рис. 129. Поджелудочная железа. Липоматоз стромы и паренхимы, умеренная атрофия экзокринной паренхимы, полнокровие микроциркуляторного русла со сгустками эритроцитов. Гипертрофия островка Лангерганса. Окраска гематоксилином и эозином, х 250.

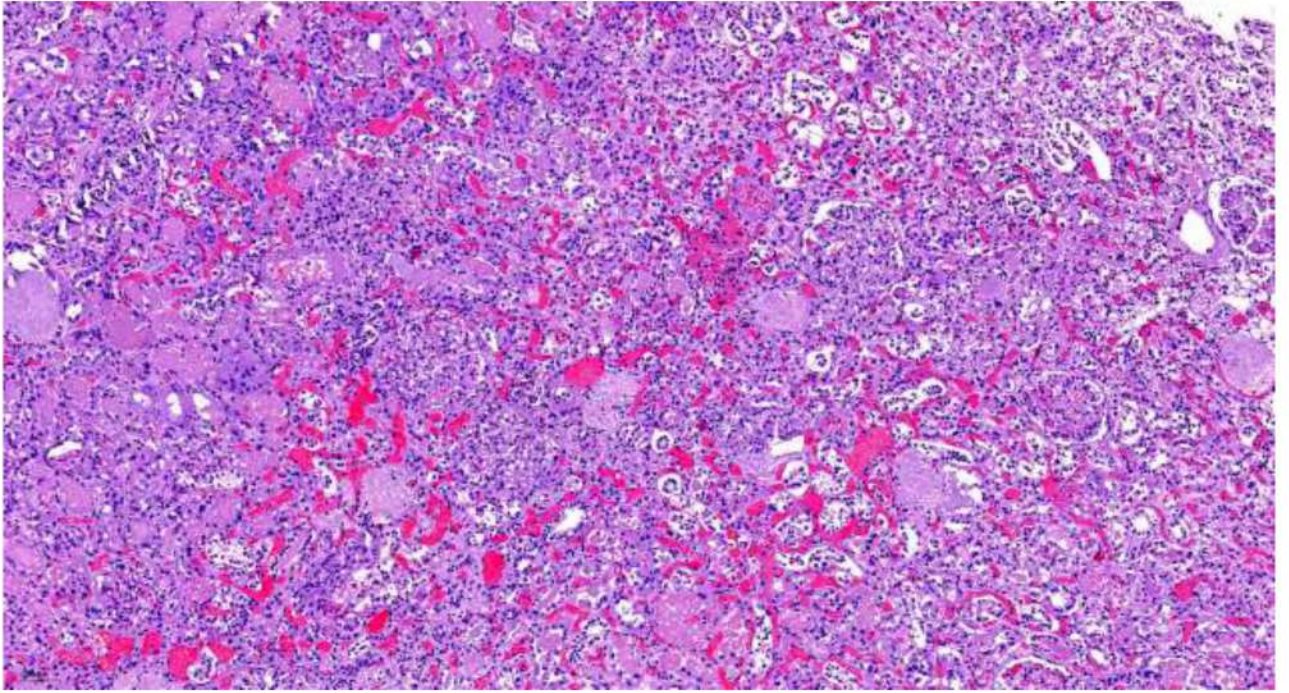


Рис. 130. Почки. Склероз и гиалиноз многих клубочков, очаговый склероз стромы, склероз и гиалиноз стенок артерий и артериол (артериолосклеротический нефросклероз). Гипертрофия отдельных клубочков. Выраженное полнокровие микроциркуляторного русла со сладжами и лизисом эритроцитов, дистрофические изменения эпителия канальцев. Окраска гематоксилином и эозином, х 40.

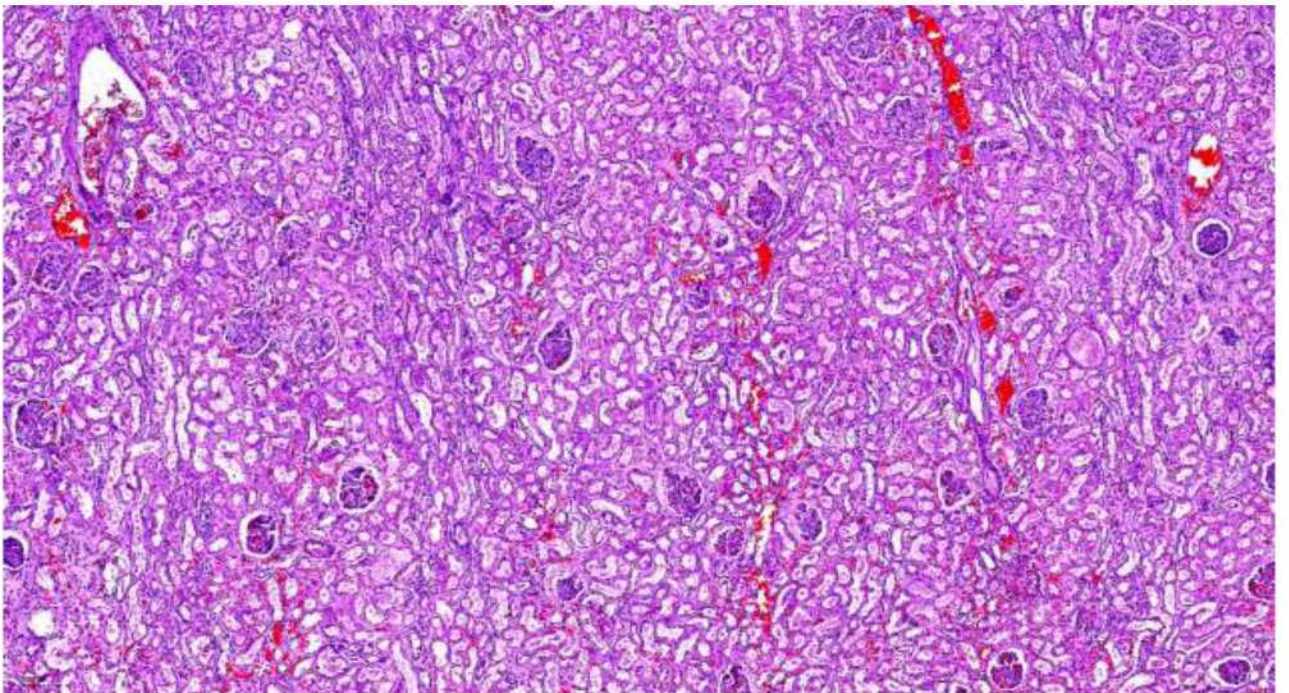


Рис. 131. Почки. Выраженное полнокровие микроциркуляторного русла со сладжами и лизисом эритроцитов, дистрофические изменения эпителия канальцев, белковые массы в просвете капсул клубочков. Окраска гематоксилином и эозином, х 20.

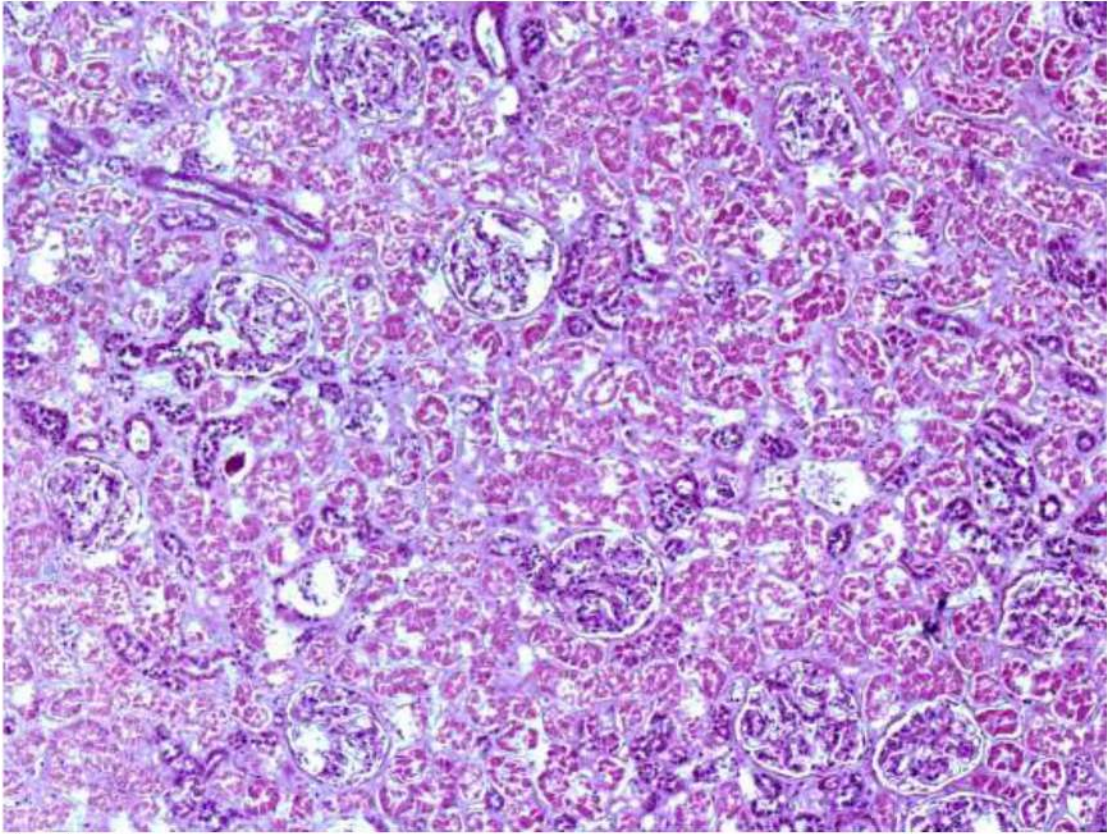


Рис. 132. Почка. Некроз эпителия извитых канальцев (некротический нефроз). Белковые массы в просвете капсул клубочков. Малоокровие коркового вещества. Окраска гематоксилином и эозином, х 120.

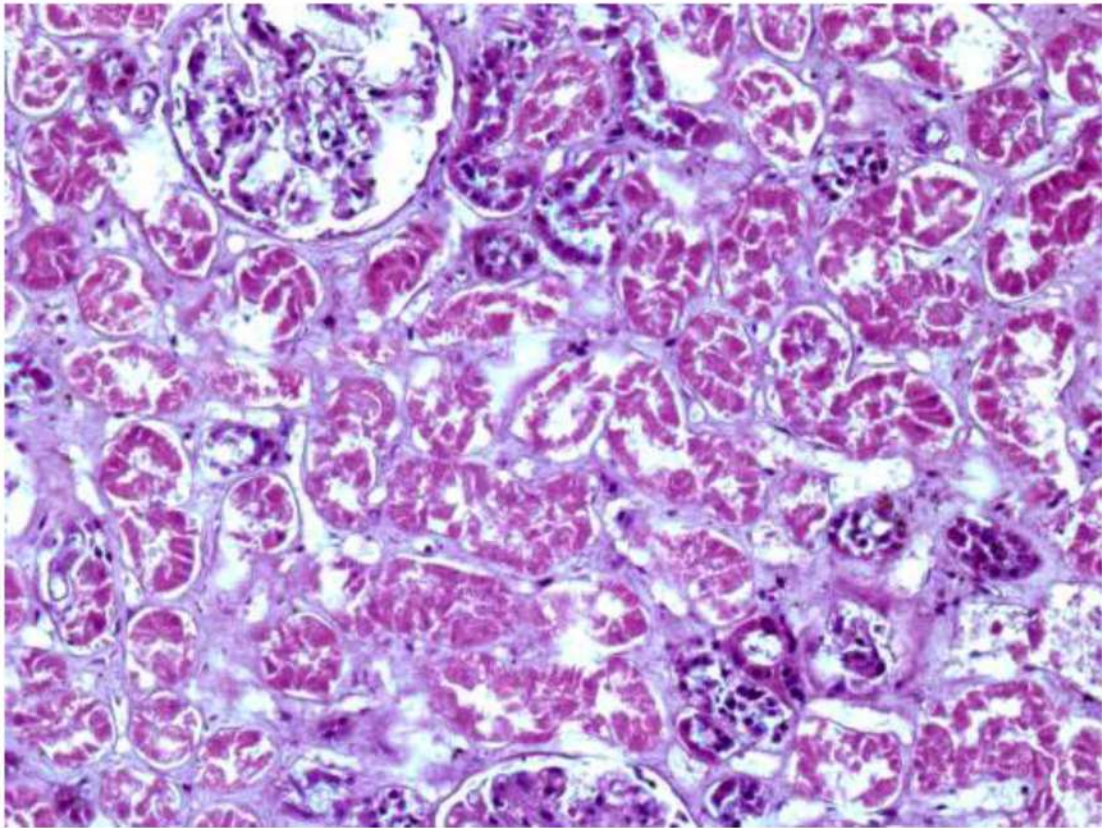


Рис. 133. Почка. Фрагмент рис. 132. Некроз эпителия извитых канальцев (некротический нефроз). Белковые массы в просвете капсул клубочков. Малоокровие коркового вещества. Гиалиноз стенки артериолы. Окраска гематоксилином и эозином, х 400.

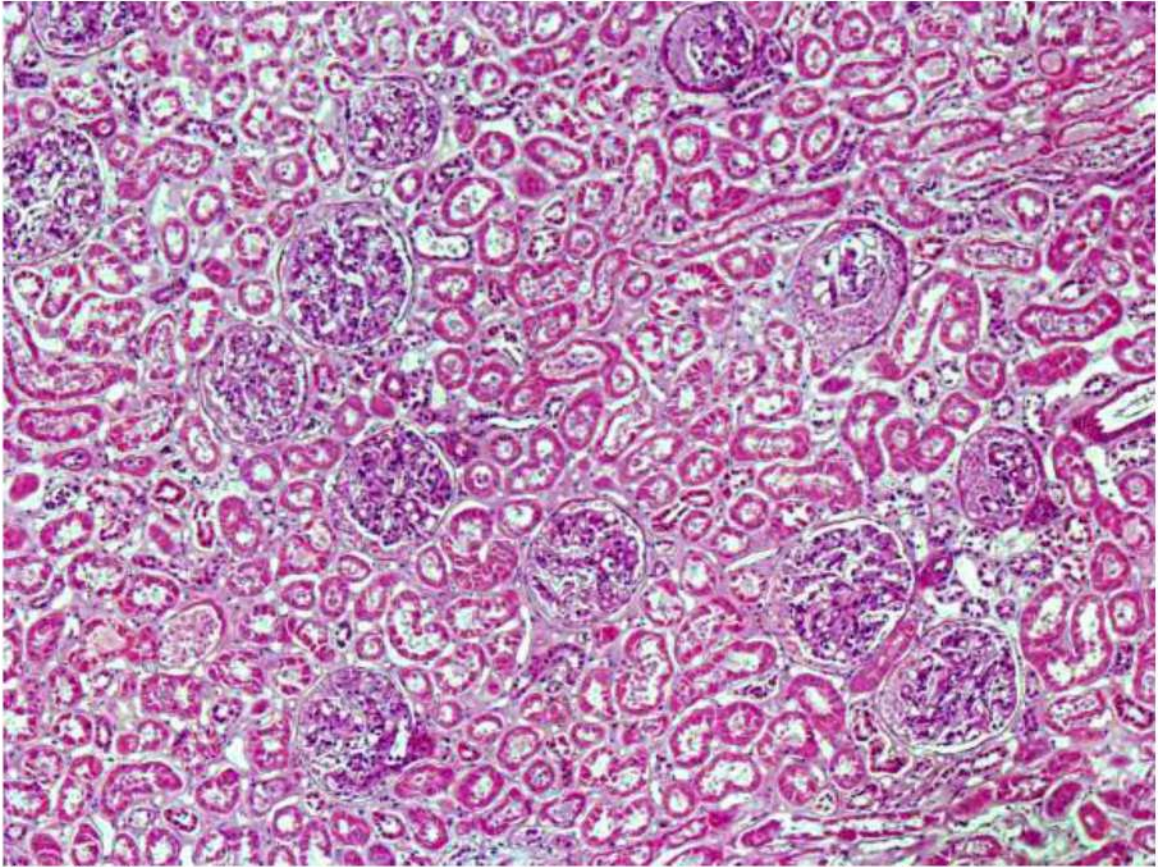


Рис. 134. Почка. Некроз эпителия извитых канальцев (некротический нефроз). Малоокровие коркового вещества. Белковые массы и фибрин в просвете капсул клубочков с тенденцией к формированию экстракапиллярного гломерулонефрита. Окраска гематоксилином и эозином, х 120.

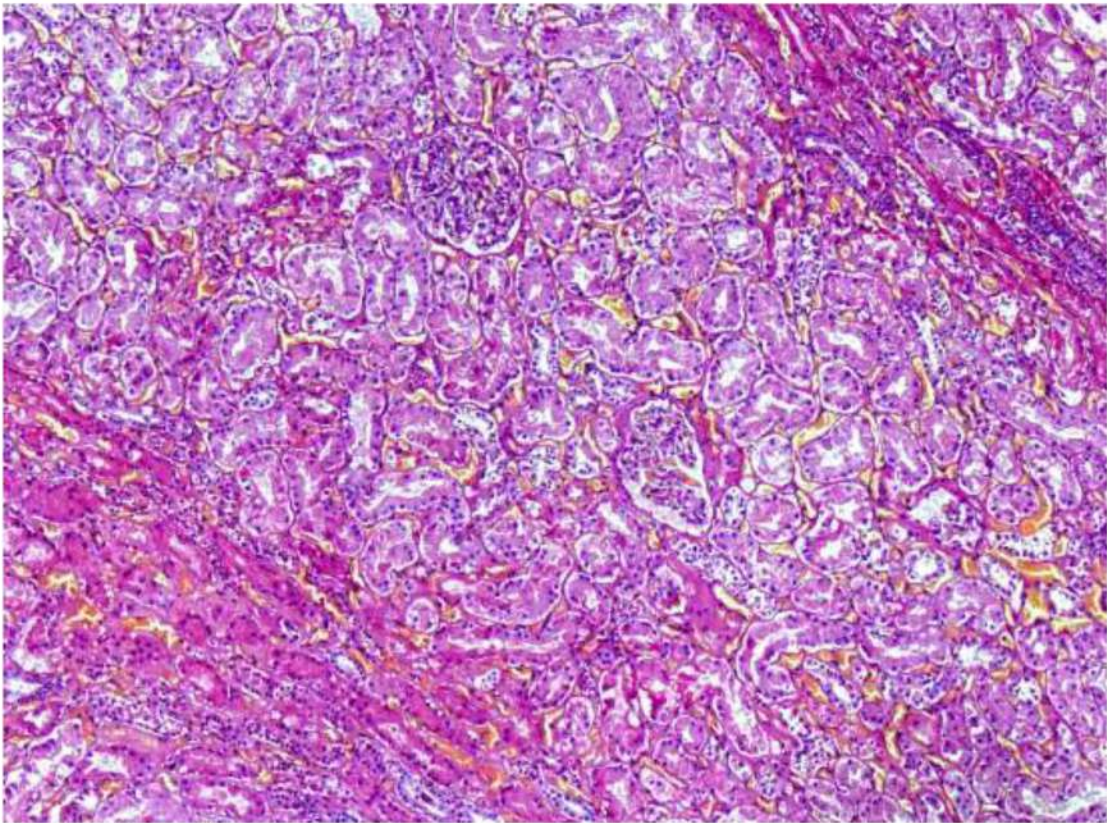


Рис. 135. Почка. Некроз и дистрофические изменения эпителия извитых канальцев (некротический нефроз). Выраженное полнокровие микроциркуляторного русла. Окраска гематоксилином и эозином, х 120.

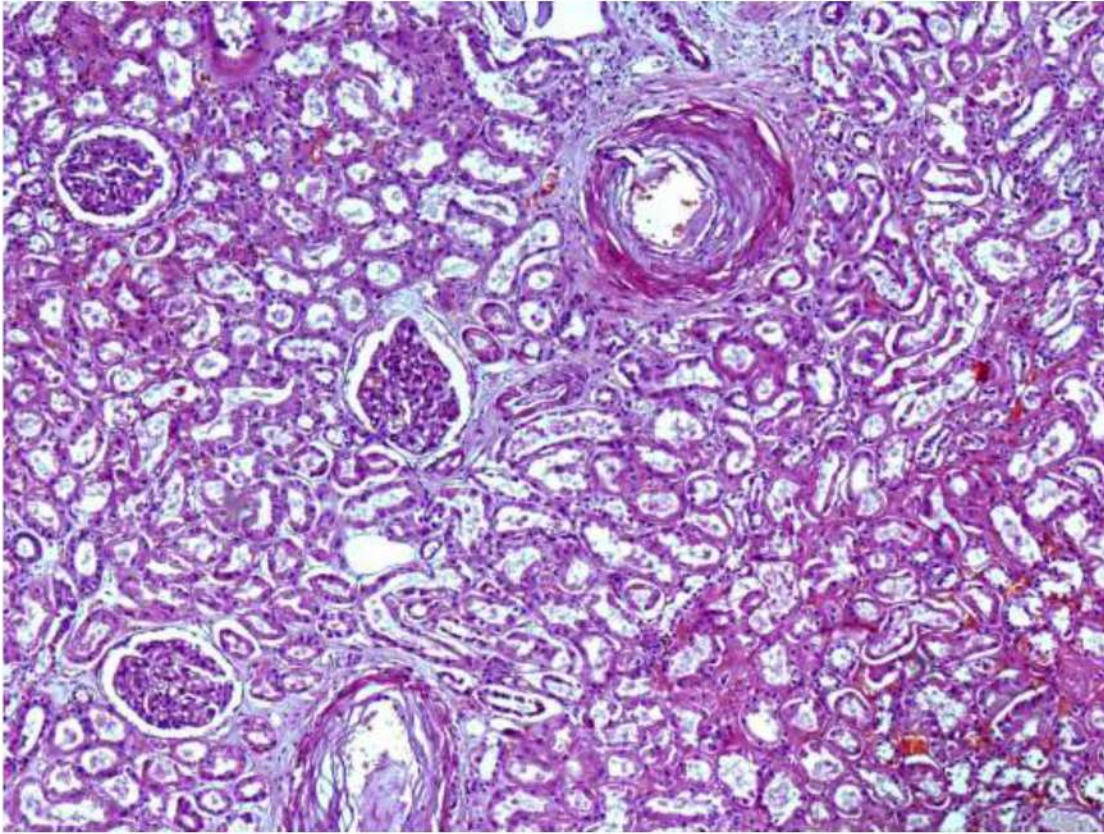


Рис. 136. Почка. Склероз и гиалиноз стенок артерий, очаговый склероз стромы (артериолосклеротический нефросклероз). Некроз и дистрофические изменения эпителия извитых канальцев. Умеренно выраженный коллапс единичных клубочков. Неравномерное полнокровие микроциркуляторного русла. Окраска гематоксилином и эозином, x 120.

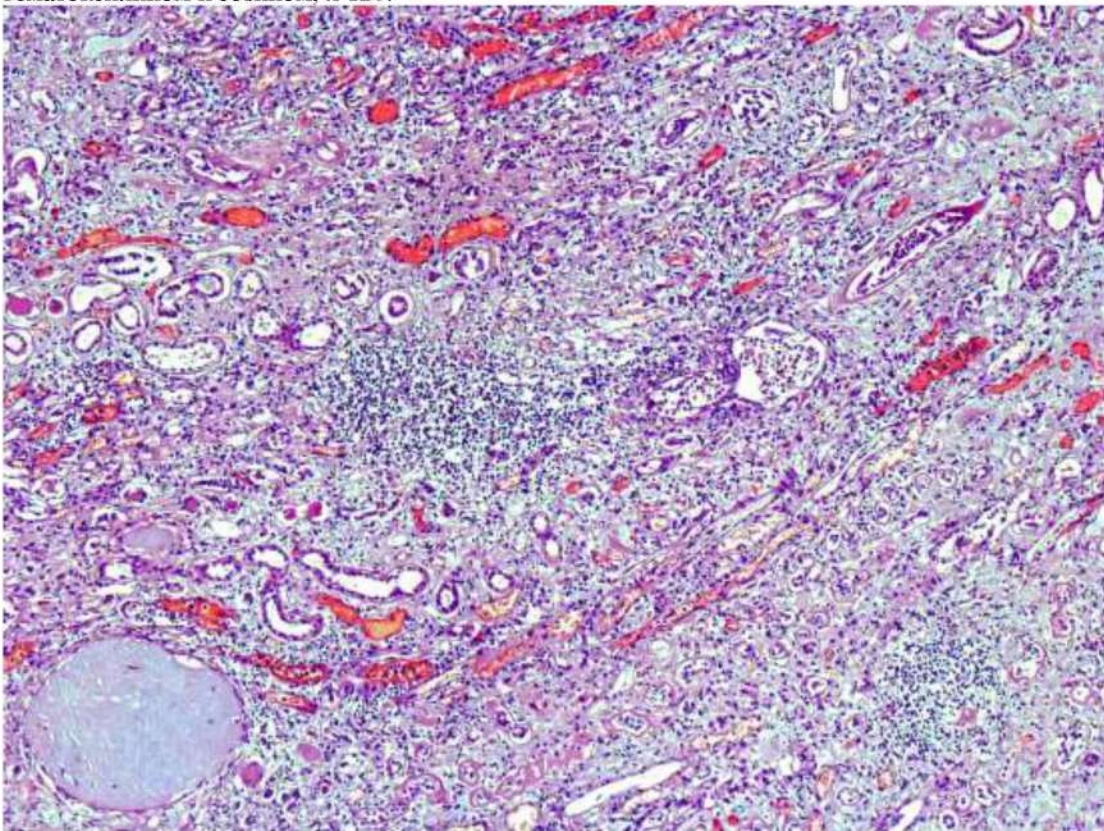


Рис. 137. Почка. Склероз и гиалиноз стенок артерий и артериол, клубочков, очаговый склероз и выраженная диффузно-очаговая лимфо-макрофагальная инфильтрация стромы (хронический пиелонефрит). Некроз и дистрофические изменения эпителия извитых канальцев. Выраженное полнокровие микроциркуляторного русла. Фибрин в просвете артериол, белковые массы в просвете канальцев. Окраска гематоксилином и эозином, x 40.

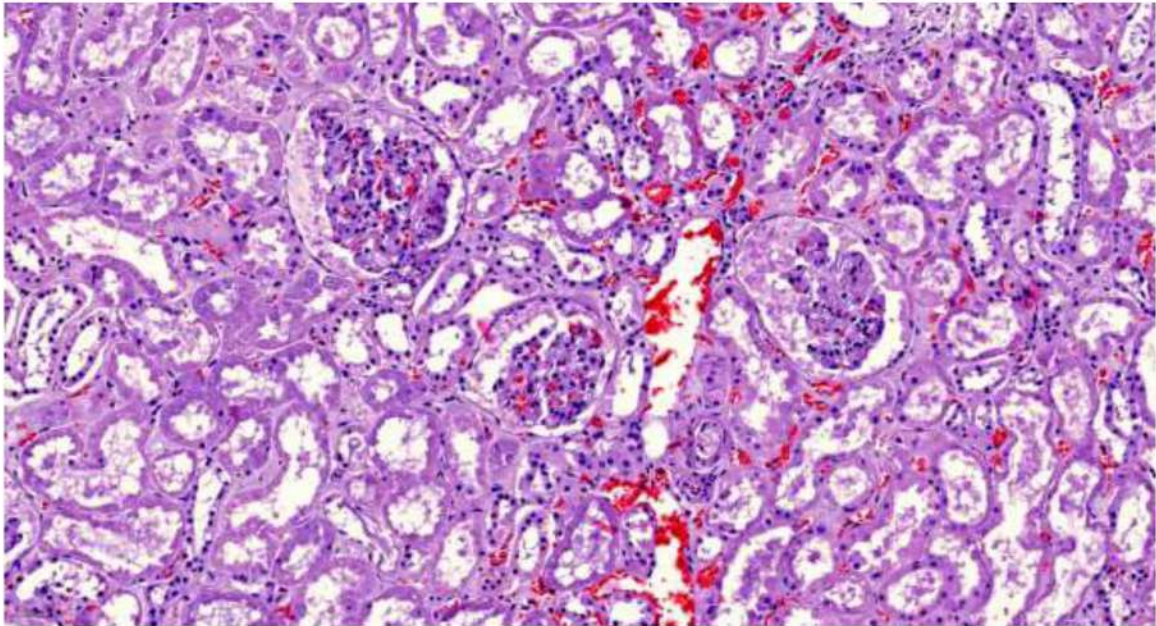


Рис. 138. Почка. Некроз и гидropическая дистрофия эпителия извитых канальцев. Полнокровие микроциркуляторного русла. Белковые массы и фибрин в просвете капсул клубочков. Фибрин в просвет артериол. Окраска гематоксилином и эозином, х 120.

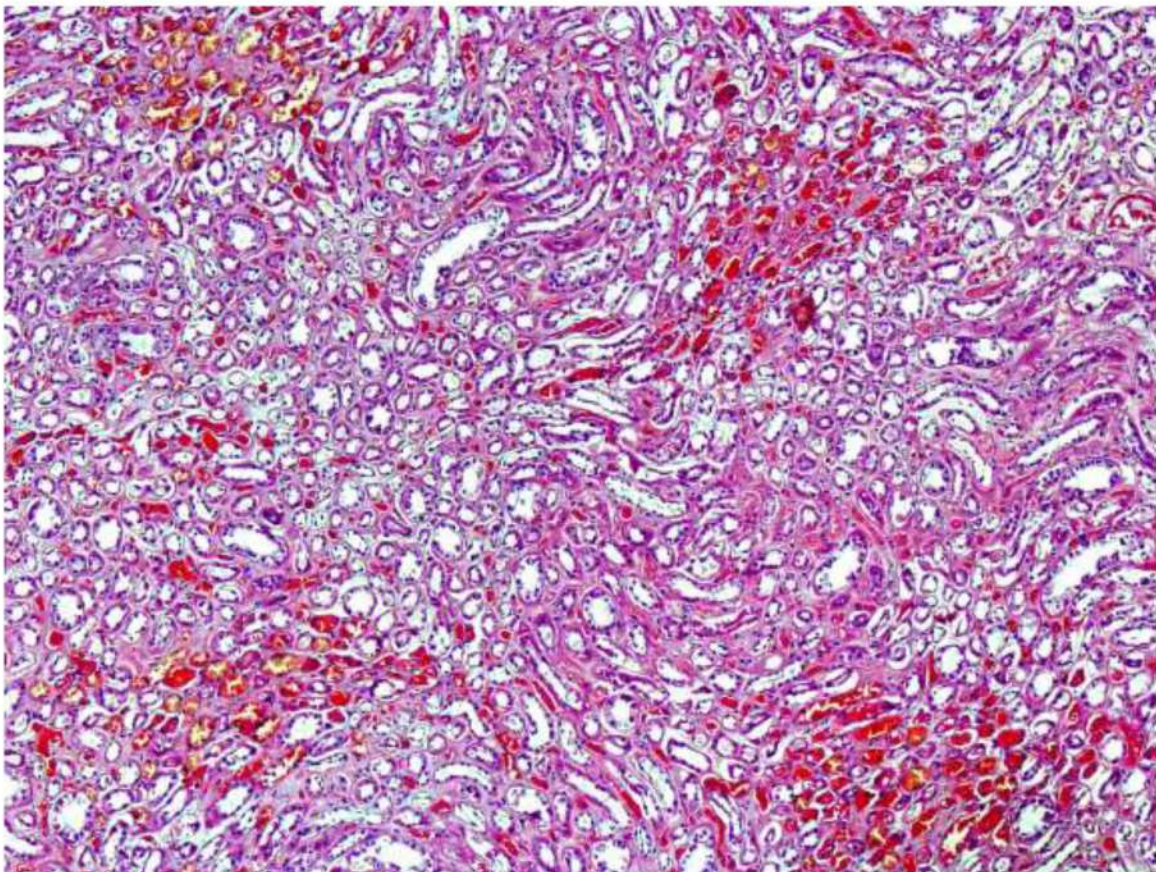


Рис. 139. Почка. Выраженное полнокровие микроциркуляторного русла мозгового вещества со скоплениями частично лизированных эритроцитов в канальцах и собирательных трубках. Окраска гематоксилином и эозином, х 20.

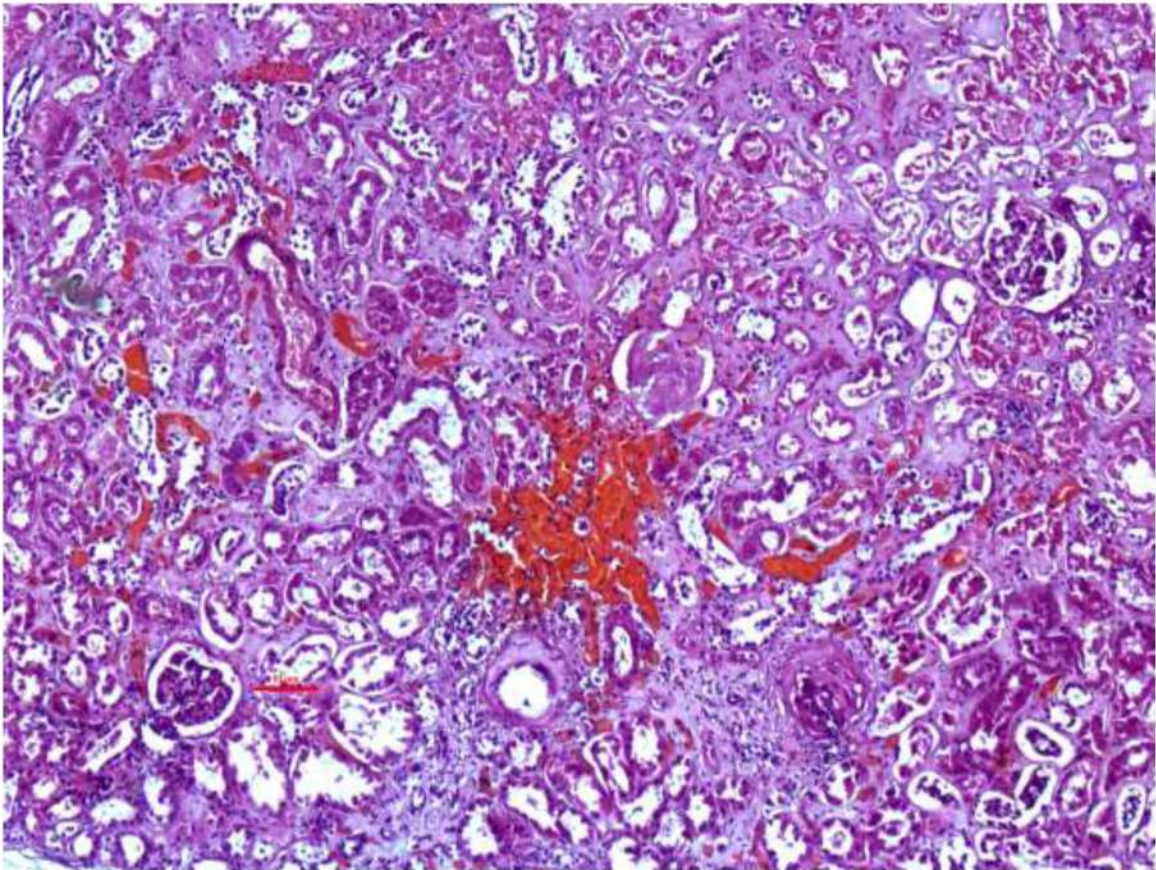


Рис. 140. Почка. Выраженное полнокровие микроциркуляторного русла, очаговое кровоизлияние. Склероз и гиалиноз стенок артерий и артериол, части клубочков, стромы (артериосклеротический нефросклероз). Некроз и дистрофические изменения эпителия канальцев. Окраска гематоксилином и эозином, х 60.

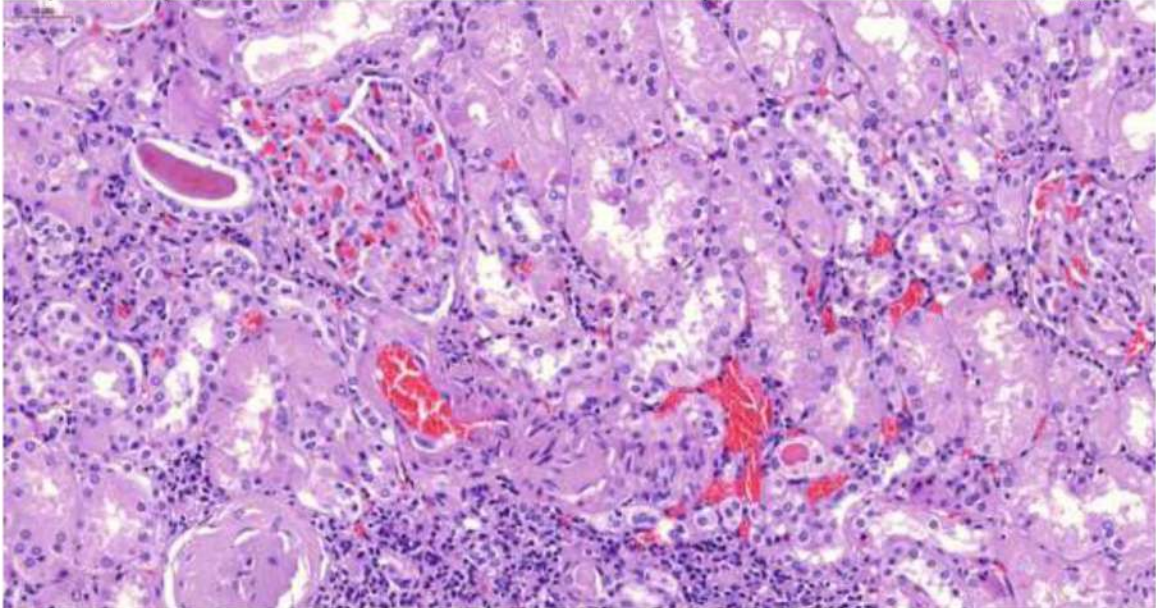


Рис. 141. Почка. Выраженное полнокровие микроциркуляторного русла с диапедезными кровоизлияниями. Склероз и гиалиноз стенок артериол, части клубочков (артериосклеротический нефросклероз). Некроз и дистрофические изменения эпителия канальцев. Белковый цилиндр в просвете собирательной трубочки. Очаговая лимфоидная инфильтрация стромы. Окраска гематоксилином и эозином, х 250.

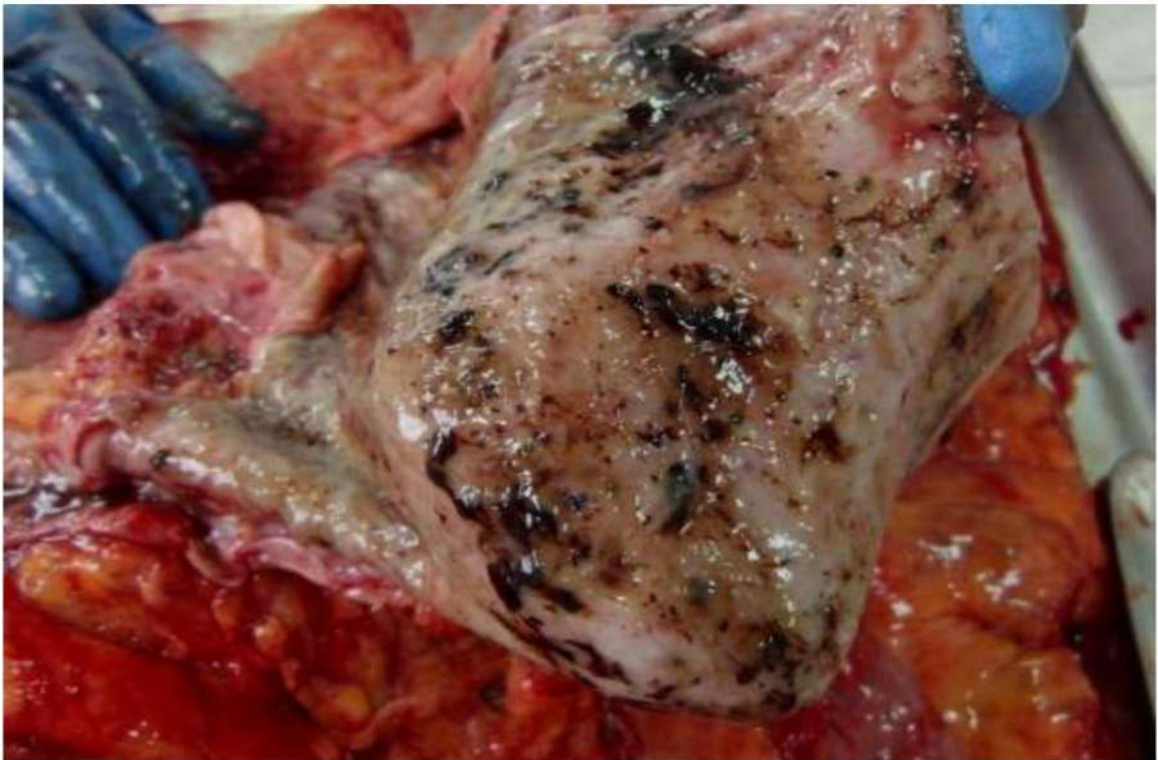


Рис. 142. Острые эрозии и язвы слизистой оболочки желудка со скоплениями солянокислого гематина.

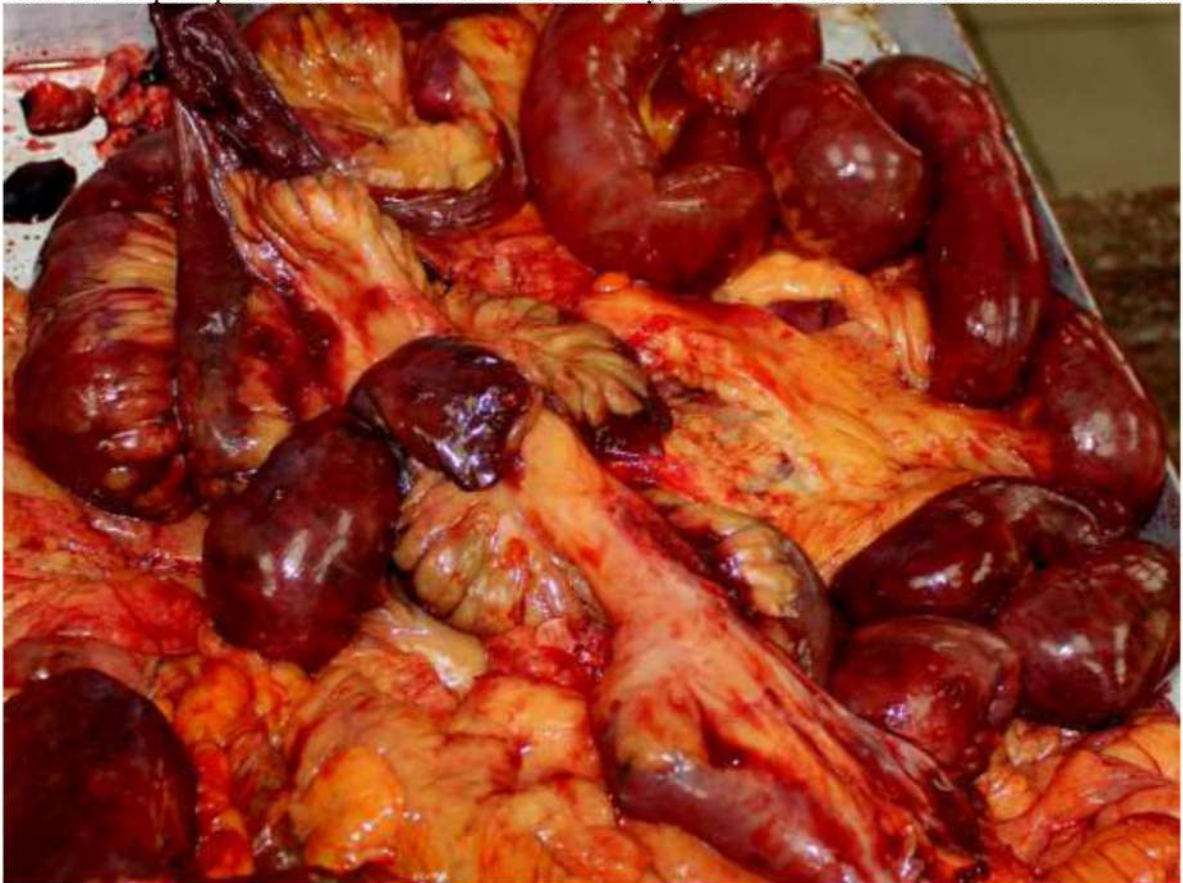

Рис. 143. Гангрена части тонкой кишки (при тромбозе мезентериальных артерий без признаков атеросклероза).

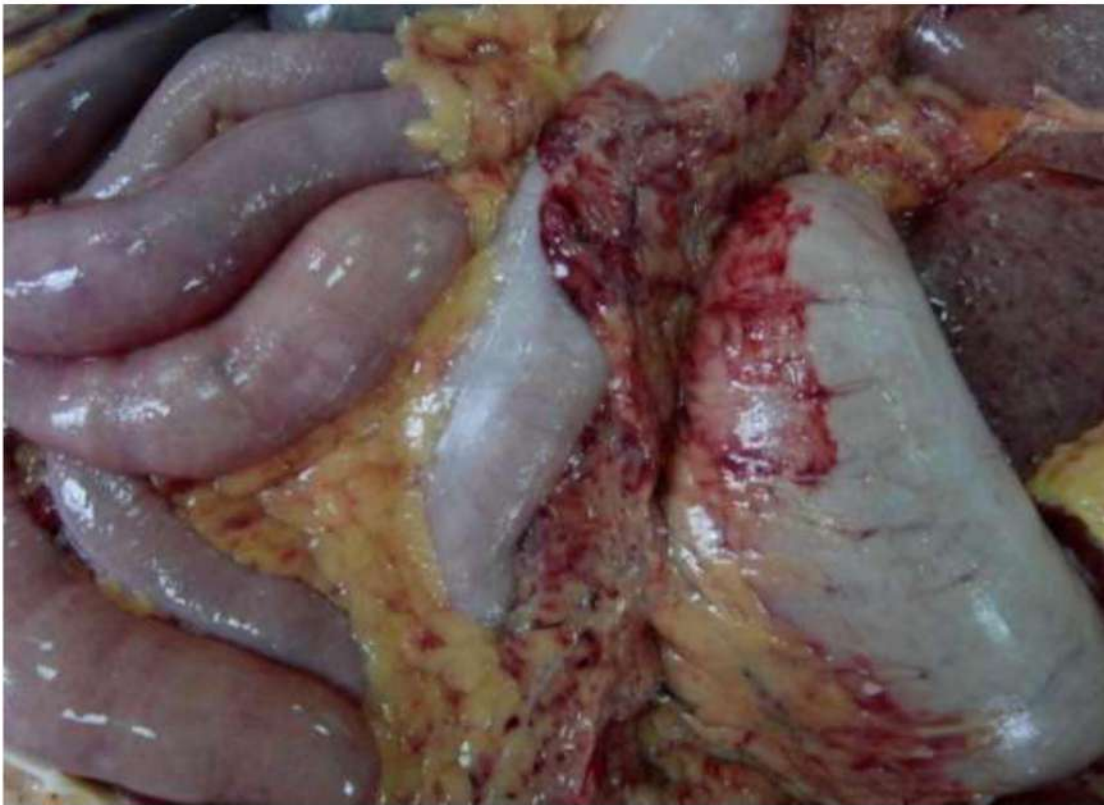

Рис. 144. Петехиальные кровоизлияния в брыжейку кишки и наложения фибрина на петлях кишечника.

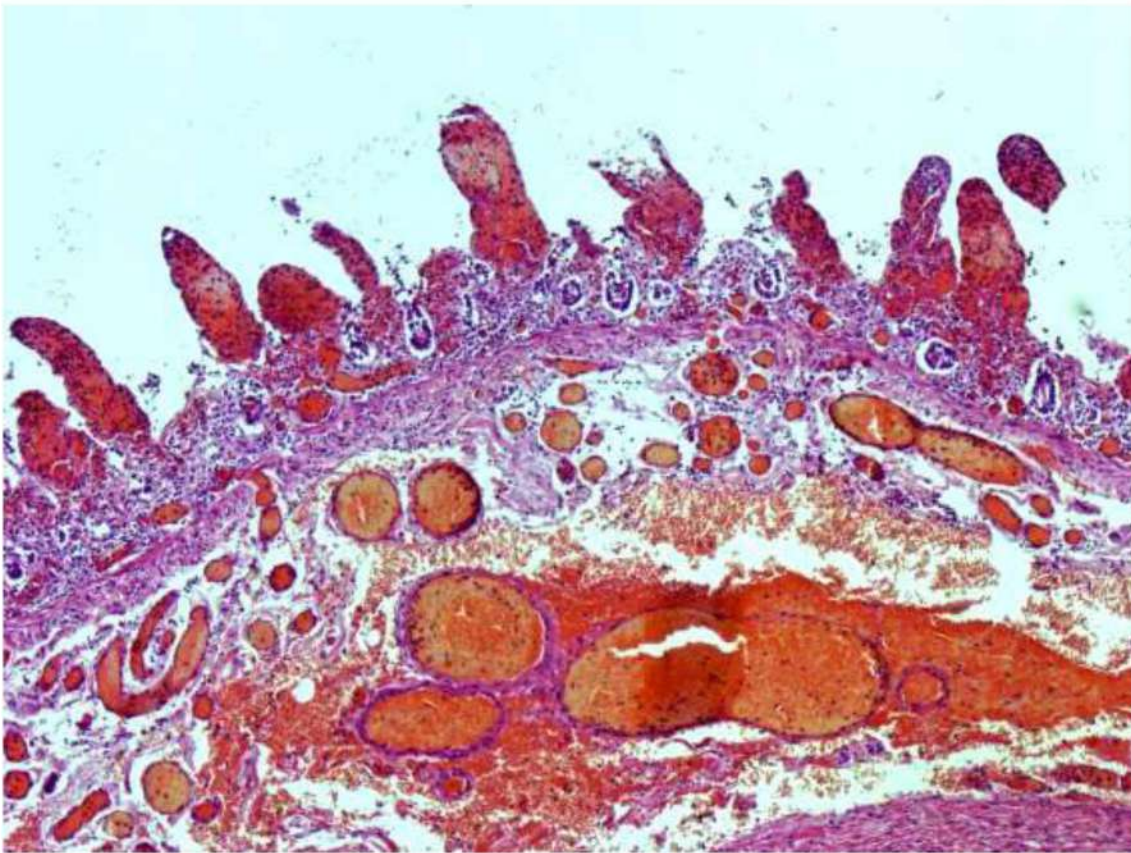


Рис. 145. Тонкая кишка. Посмертный аутолиз. Выраженное полнокровие со сладжами эритроцитов и сливными кровоизлияниями, особенно в единичных сохранных ворсинках, практически разрушенных, отеком слизистого и подслизистого слоев стенки кишки. Окраска гематоксилином и эозином, x 120.

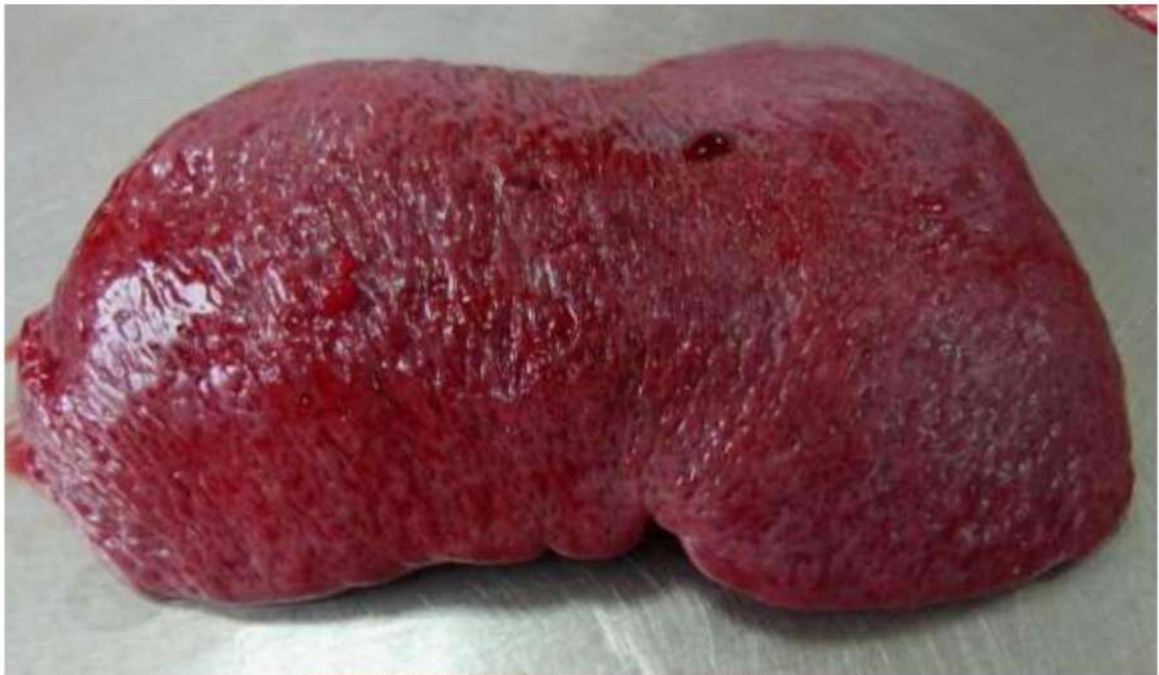

Рис. 146. Гиперплазия селезенки (масса 450 г.).

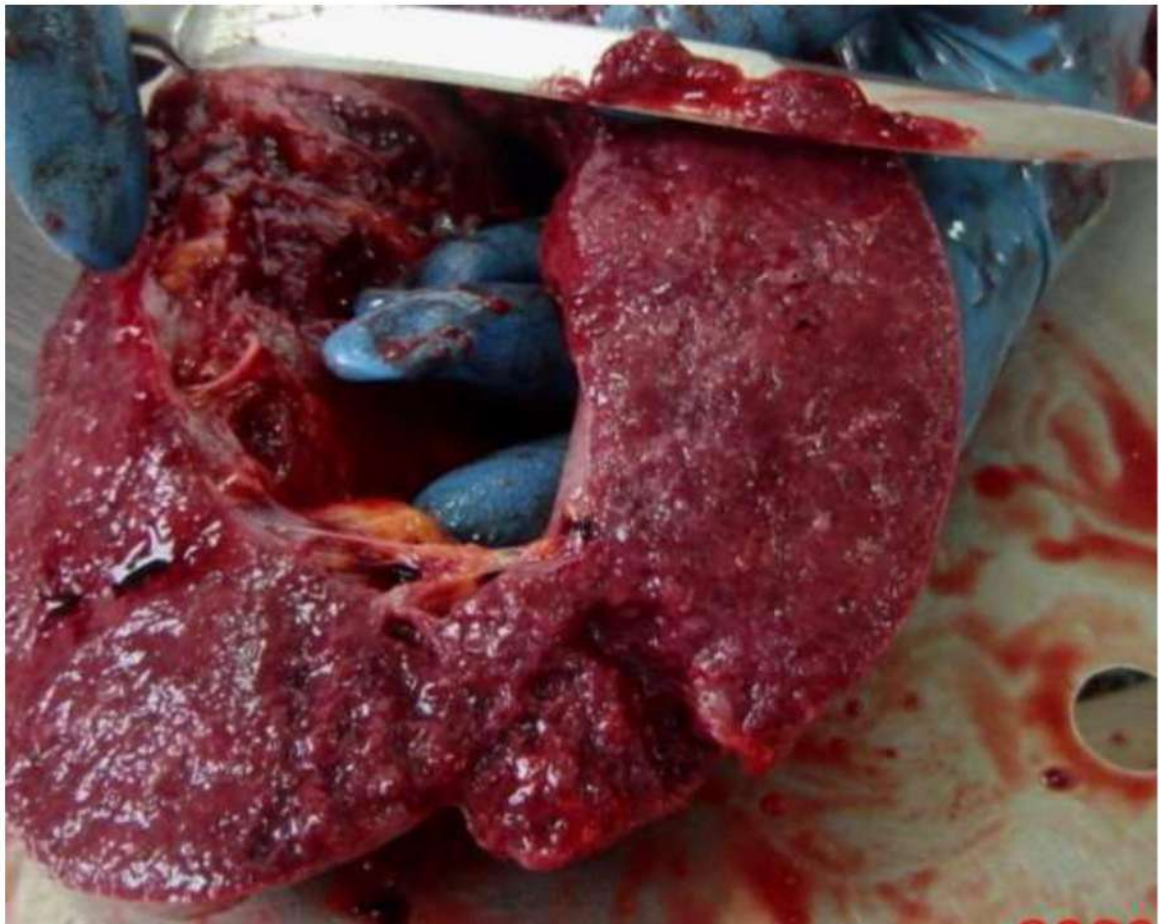


Рис. 147. Гиперплазия селезенки (масса 450 г.), умеренный соскоб пульпы.

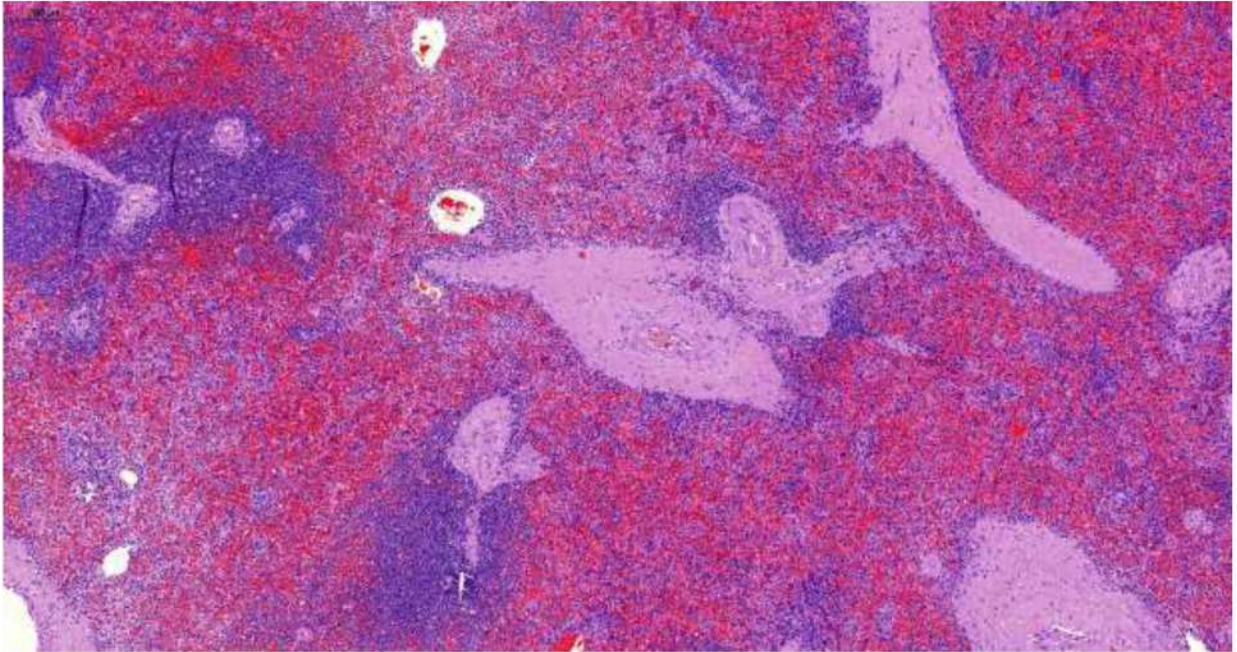


Рис. 148. Селезенка. Выраженное полнокровие и кровоизлияния красной пульпы, опустошение В-зависимых зон и умеренное развитие Т-зависимых зон лимфоидной ткани. Склероз и гиалиноз центральных артерий. Окраска гематоксилином и эозином, х 20.

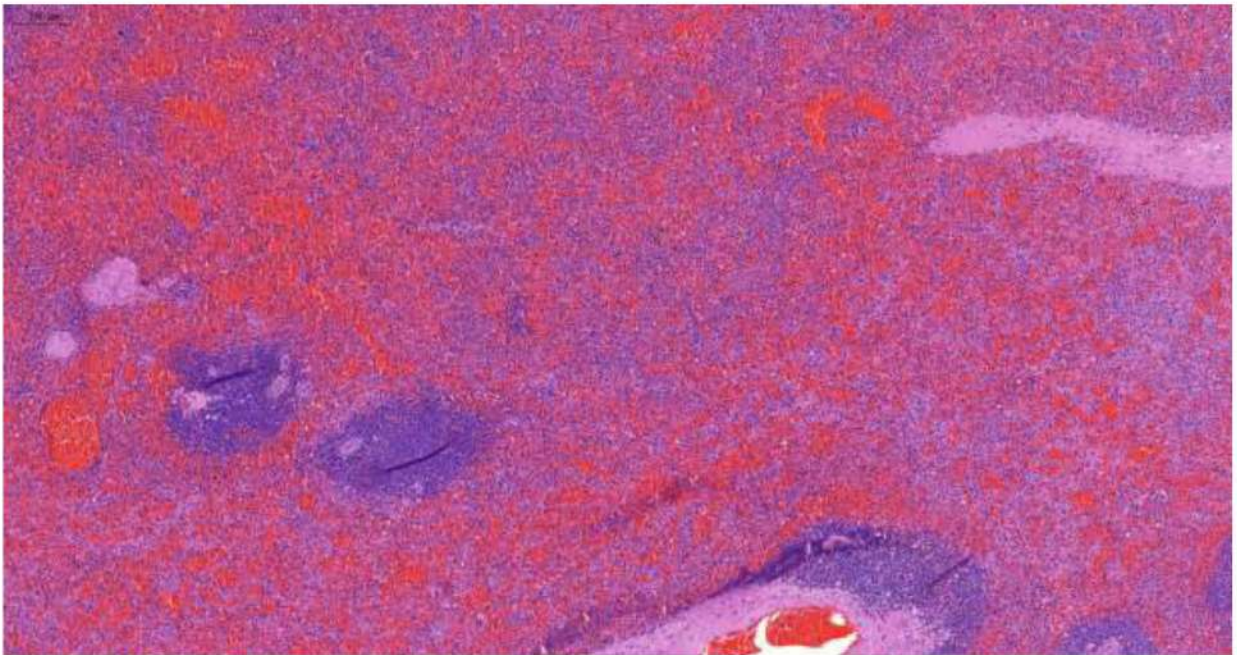


Рис. 149. Селезенка. Выраженное полнокровие и обширные кровоизлияния красной пульпы, опустошение В-зависимых зон и умеренное развитие Т-зависимых зон лимфоидной ткани. Склероз и гиалиноз стенок и складки эритроцитов в просвете артерий. Окраска гематоксилином и эозином, х 20.

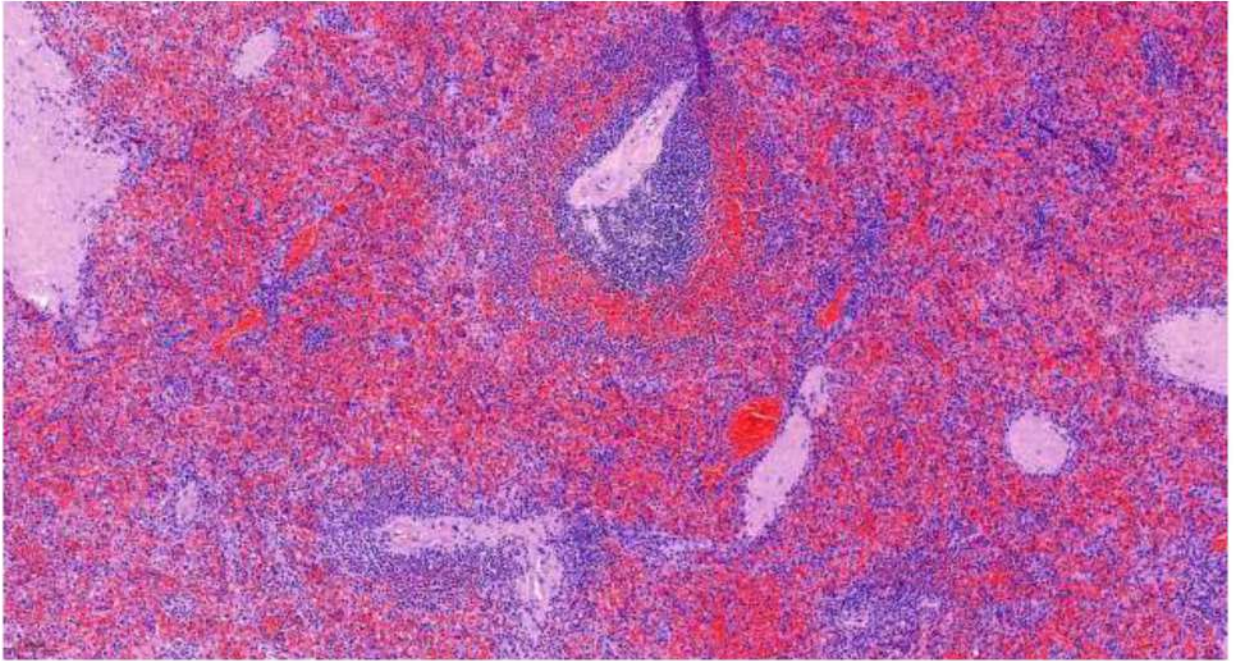


Рис. 150. Селезенка. Выраженное полнокровие и обширные кровоизлияния красной пульпы, опустошение В-зависимых зон и умеренное развитие Т-зависимых зон лимфоидной ткани. Склероз и гиалиноз стенок и складки эритроцитов в просвете артерий. Окраска гематоксилином и эозином, x 20.

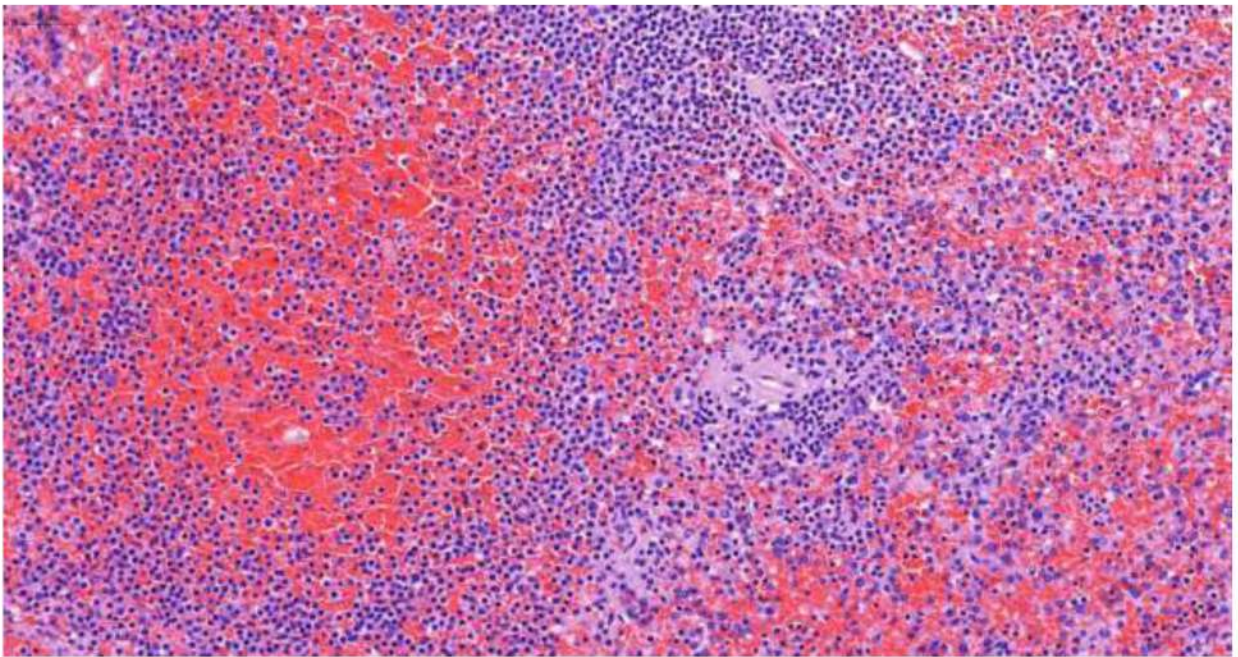


Рис. 151. Селезенка. Выраженное полнокровие и обширные кровоизлияния красной пульпы, опустошение В-зависимых и Т-зависимых зон лимфоидной ткани. Склероз и гиалиноз стенок центральной артерии. Окраска гематоксилином и эозином, x 250.

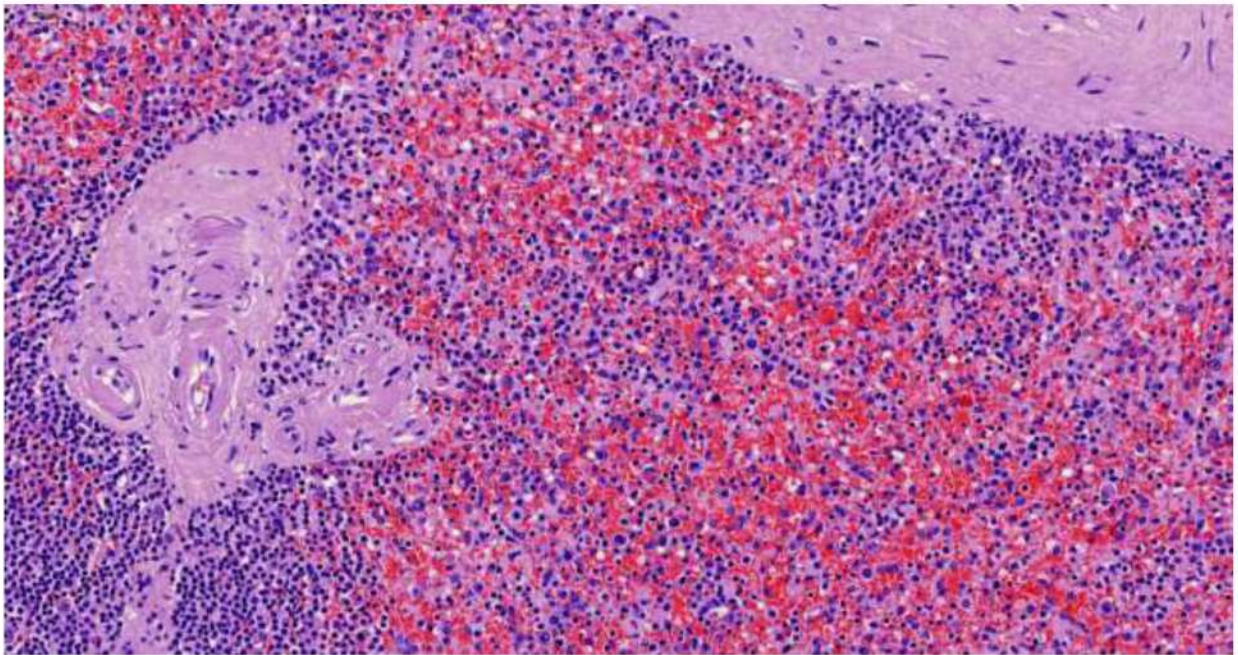


Рис. 152. Селезенка. Выраженное полнокровие и обширные кровоизлияния красной пульпы, опустошение В-зависимых и Т-зависимых зон лимфоидной ткани. Склероз и гиалиноз стенок центральной артерии. Окраска гематоксилином и эозином, х 250.

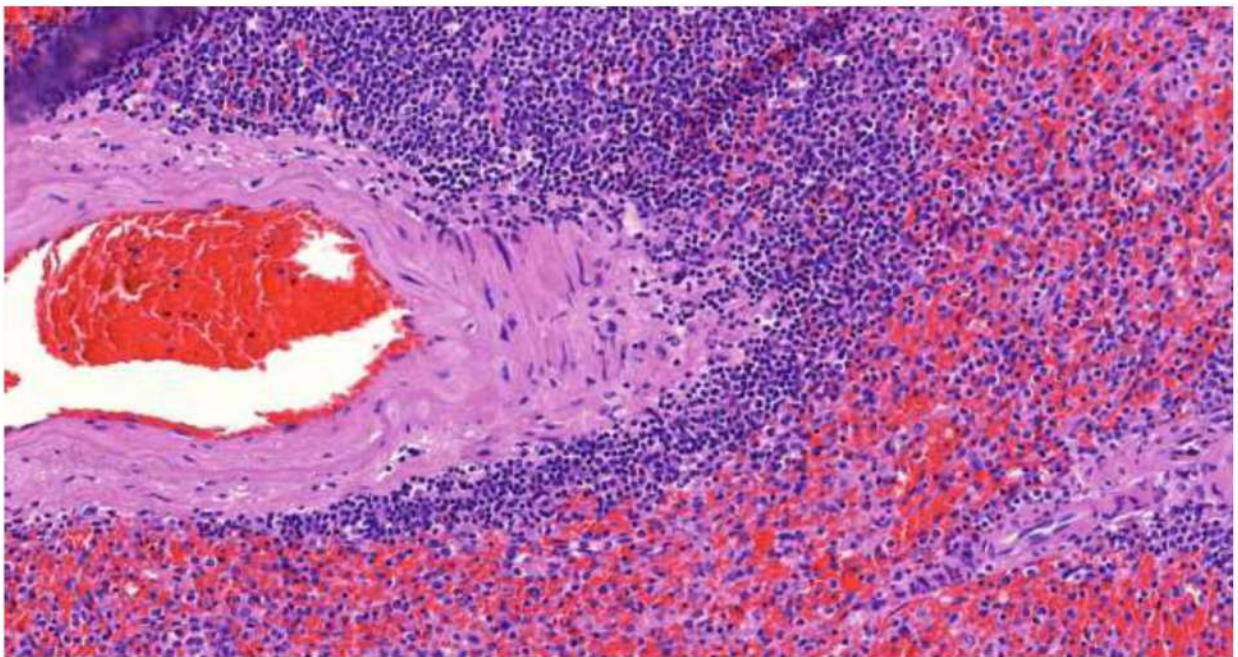


Рис. 153. Селезенка. Выраженное полнокровие и обширные кровоизлияния красной пульпы, опустошение В-зависимой и умеренное развитие Т-зависимой зоны лимфоидной ткани. Сладжирование эритроцитов в трабекулярной артерии. Окраска гематоксилином и эозином, х 250.

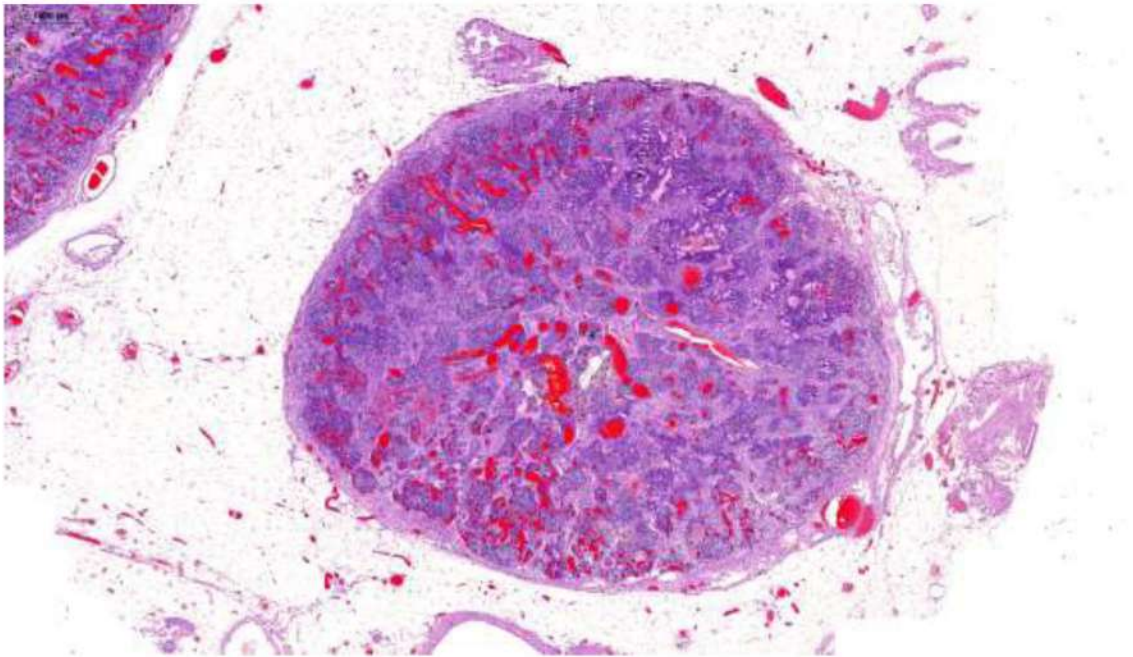


Рис. 154. Лимфатический узел переднего средостения. Опустошение В- и Т-зависимых зон, выраженное полнокровие микроциркуляторного русла со сладжами эритроцитов в просвете сосудов. Окраска гематоксилином и эозином, х 20.

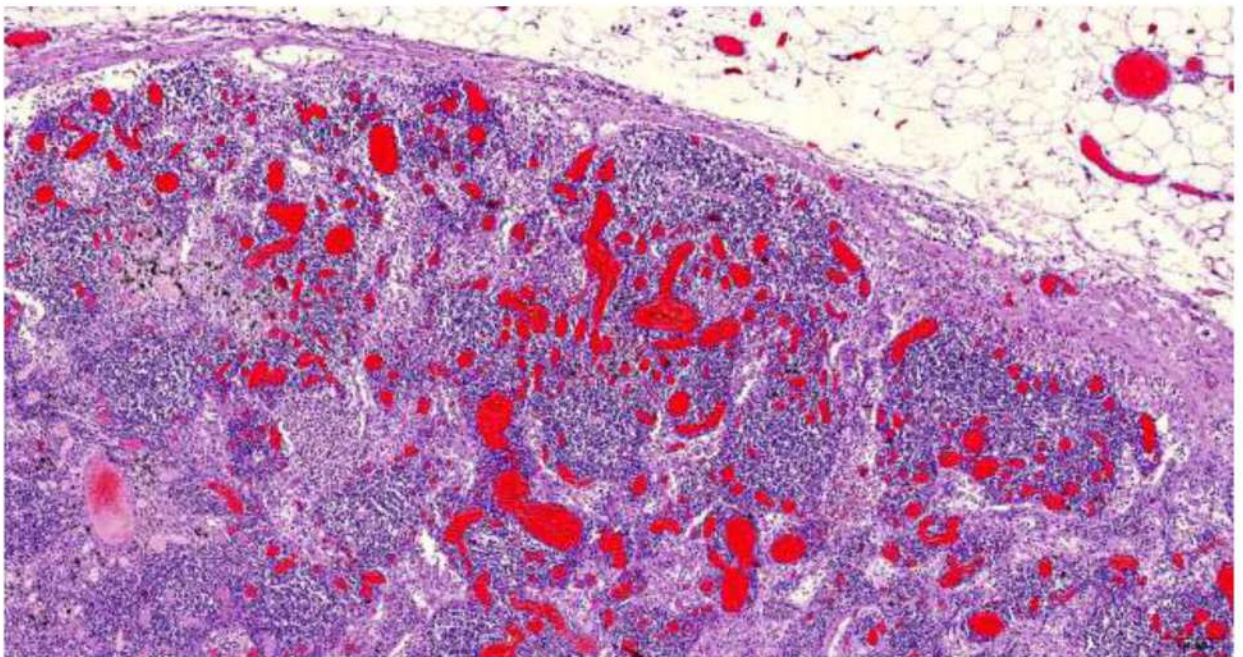


Рис. 155. Лимфатический узел переднего средостения. Опустошение В- и Т-зависимых зон, выраженное полнокровие микроциркуляторного русла со сладжами эритроцитов и фибрином в просвете сосудов. Скопление лимфоцитов и макрофагов в синусах. Окраска гематоксилином и эозином, х 60.

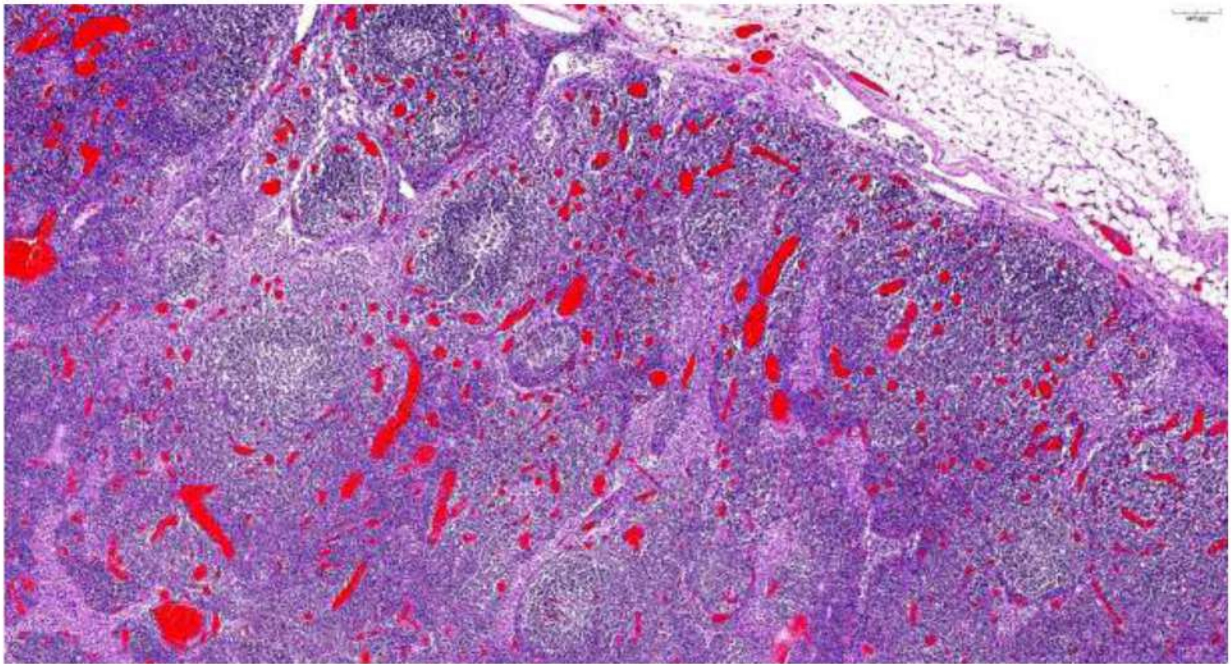


Рис. 155. Лимфатический узел переднего средостения. Гиперплазия В-зависимой зоны с формированием лимфоидных фолликулов со светлыми центрами, умеренное опустошение Т-зависимой зоны, выраженное полнокровие микроциркуляторного русла со сладжами эритроцитов и фибрином в просвете сосудов. Скопление лимфоцитов и макрофагов в синусах. Окраска гематоксилином и эозином, х 60.

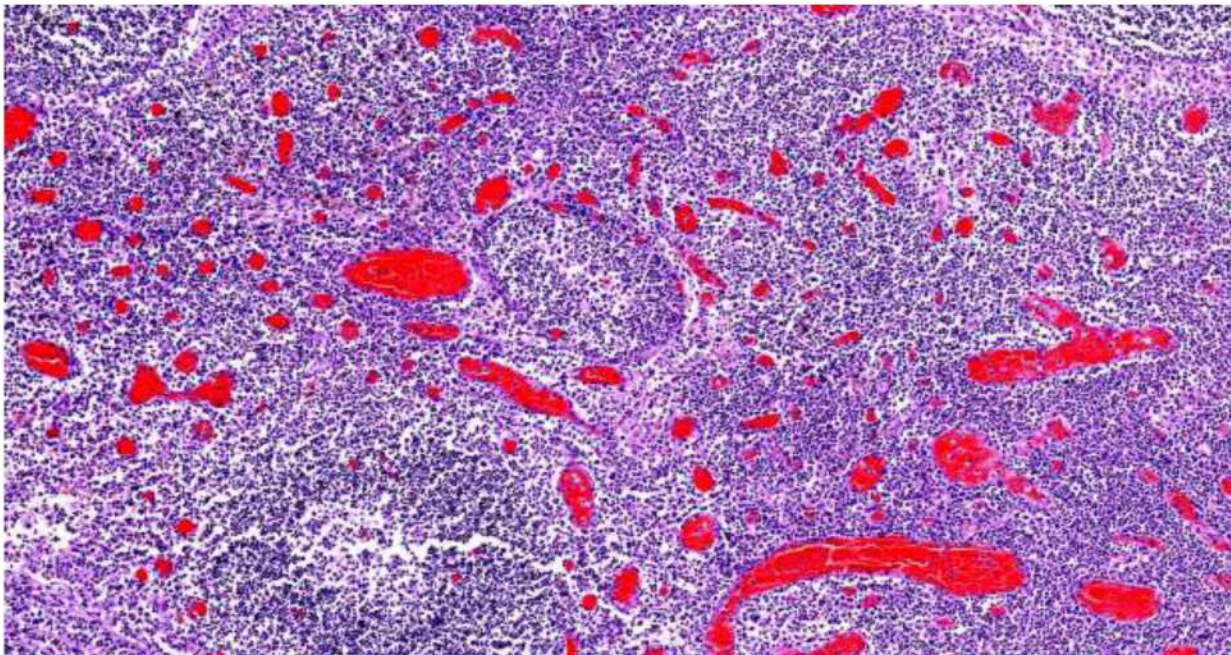


Рис. 156. Лимфатический узел переднего средостения. Гиперплазия В-зависимой зоны с формированием лимфоидных фолликулов со светлыми центрами, умеренное опустошение Т-зависимой зоны, выраженное полнокровие микроциркуляторного русла со сладжами эритроцитов и фибрином в просвете сосудов. Скопление лимфоцитов и макрофагов в синусах. Окраска гематоксилином и эозином, х 120.

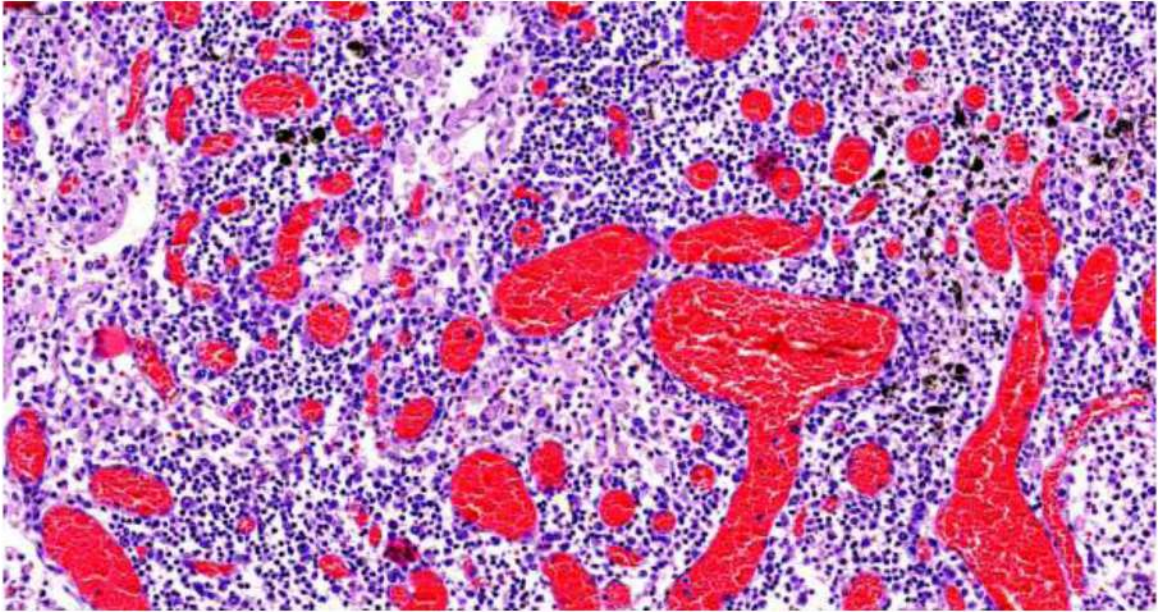


Рис. 157. Лимфатический узел, перибронхиальный. Опустошение Т-зависимой зоны, выраженное полнокровие микроциркуляторного русла со сладжами эритроцитов и фибрином в просвете сосудов. Скопление лимфоцитов и макрофагов в синусах с явлением аутоцитотфагии. Окраска гематоксилином и эозином, х 250.

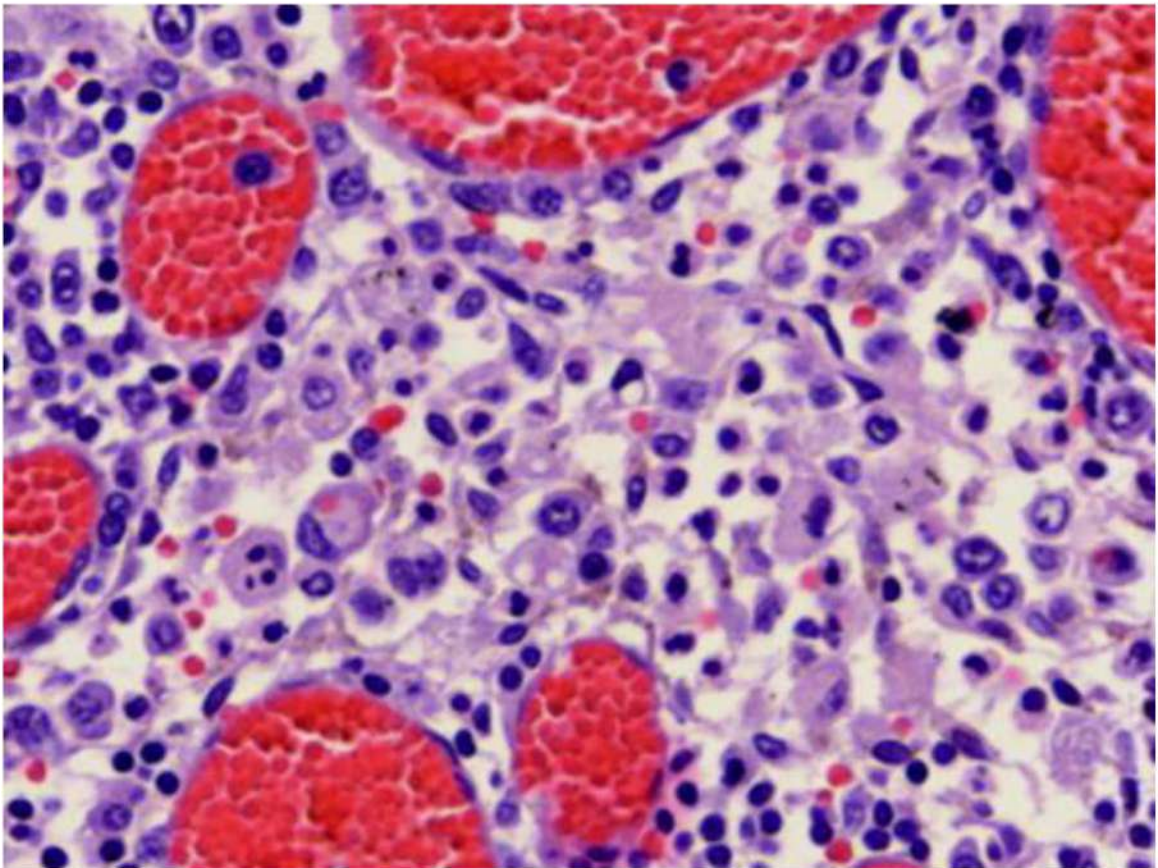


Рис. 158. Лимфатический узел, перибронхиальный. Центральный синус. Феномен аутоцитотфагии (вторичный гемофагоцитарный лимфогистиоцитоз). Выраженное полнокровие микроциркуляторного русла со сладжами эритроцитов. Окраска гематоксилином и эозином, х 600.

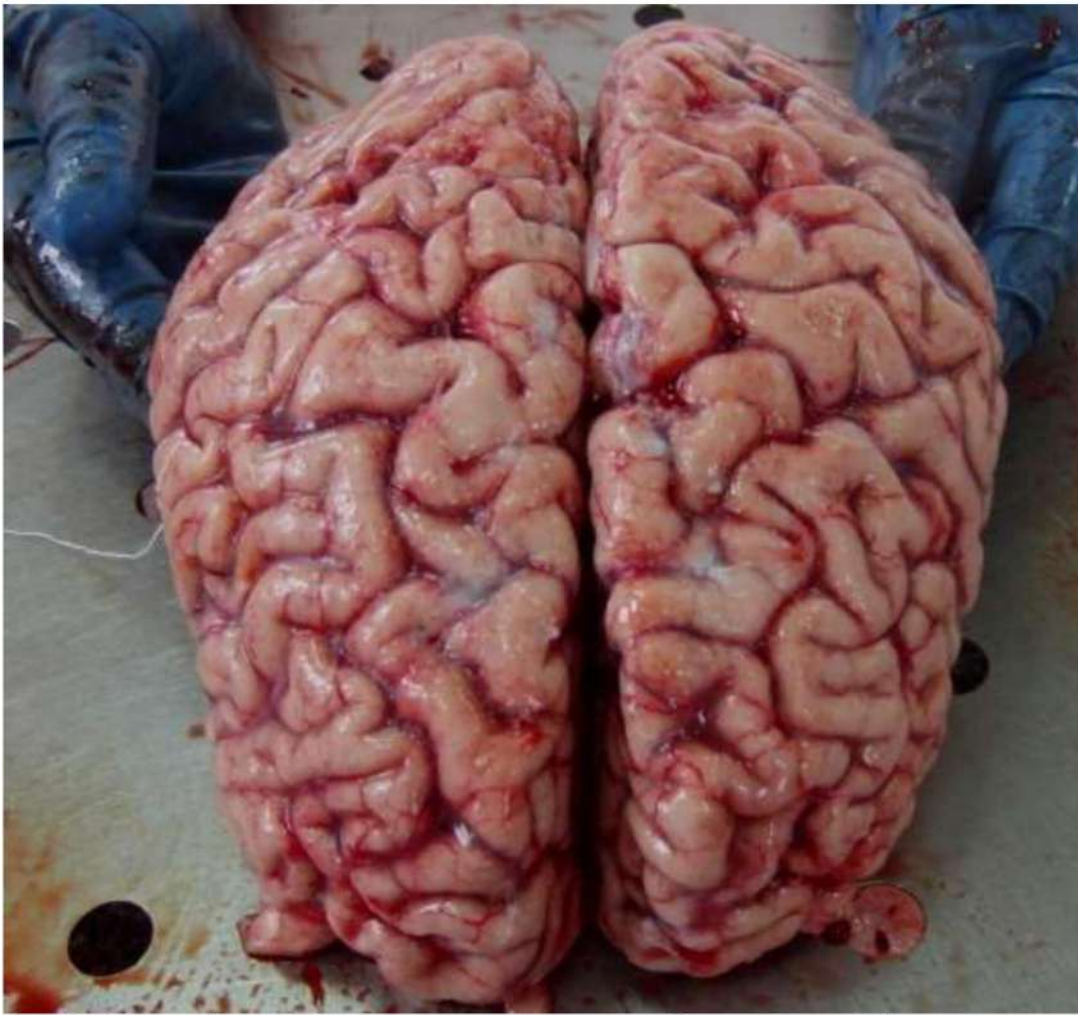


Рис. 159. Головной мозг. Полнокровие мягких мозговых оболочек, умеренный отек головного мозга.

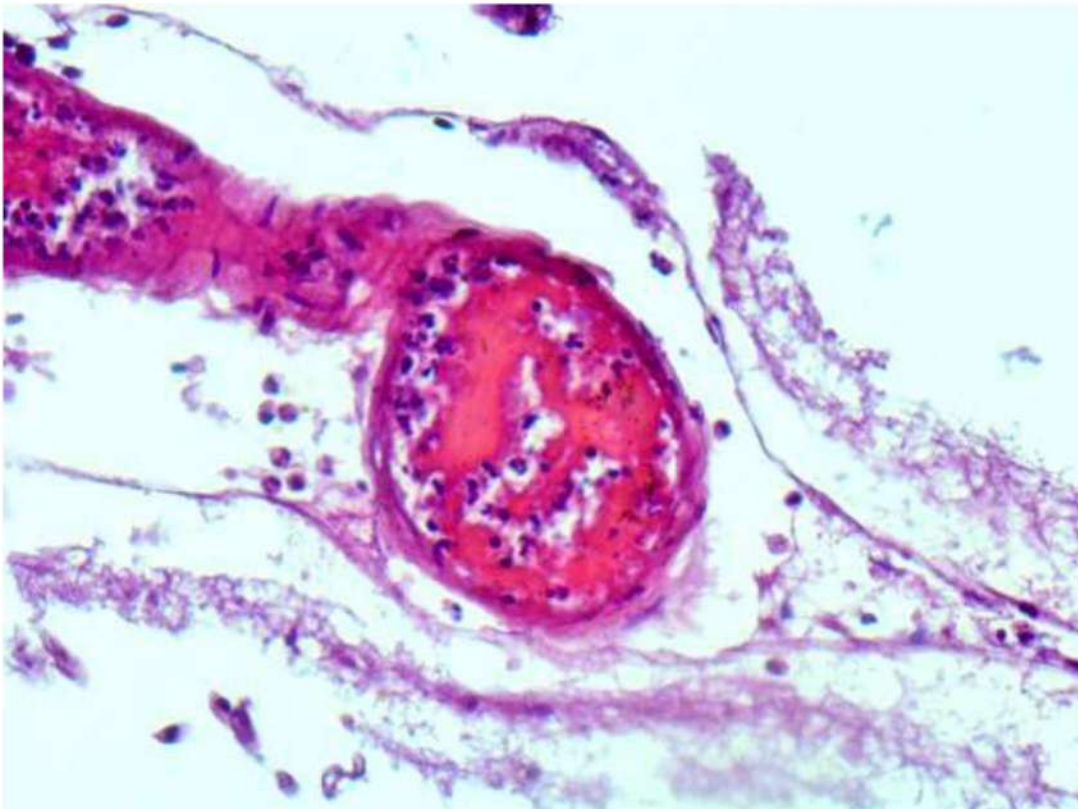


Рис. 160. Мягкие мозговые оболочки. Деструктивно-продуктивный тромбоваскулит. Отложения фибрина. Окраска гематоксилином и эозином, х 400.

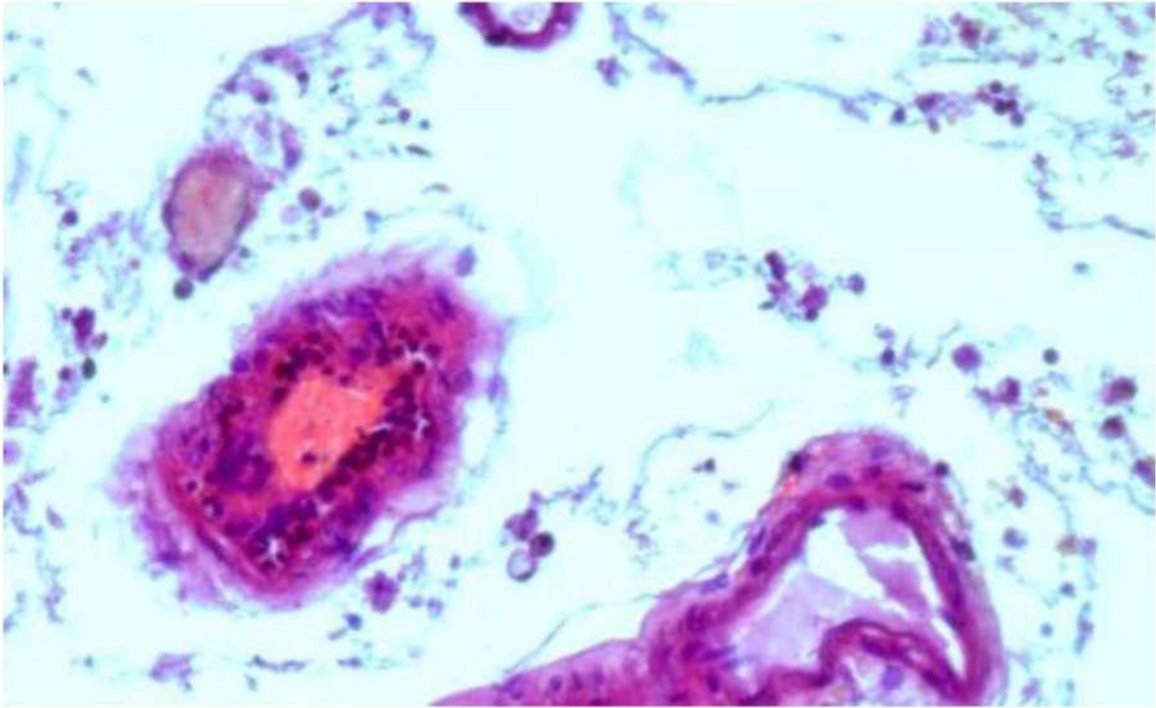


Рис. 161. Мягкие мозговые оболочки. Деструктивно-продуктивный тромбоваскулит. Окраска гематоксилином и эозином, х 400.

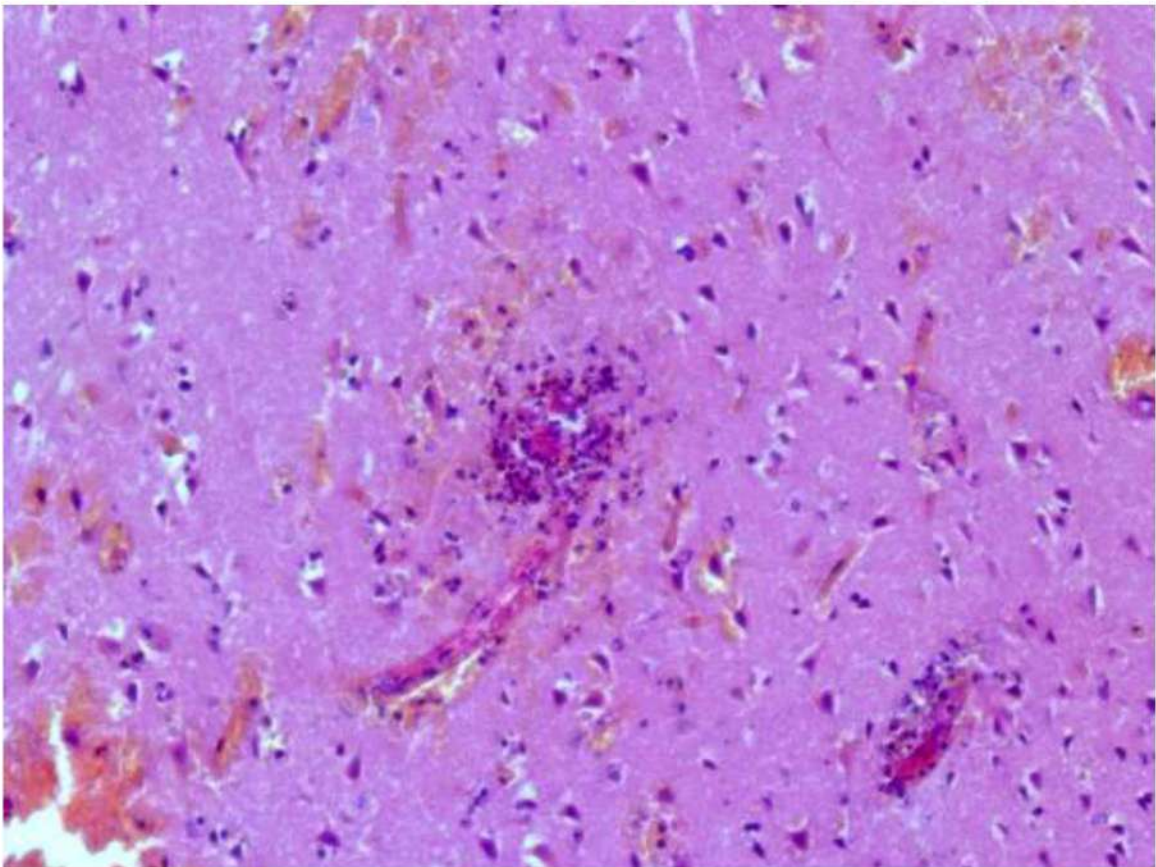


Рис. 162. Головной мозг. Деструктивно-продуктивный тромбоваскулит. Отек, диапедзные кровоизлияния. Дистрофические изменения нейронов. Окраска гематоксилином и эозином, х 250.

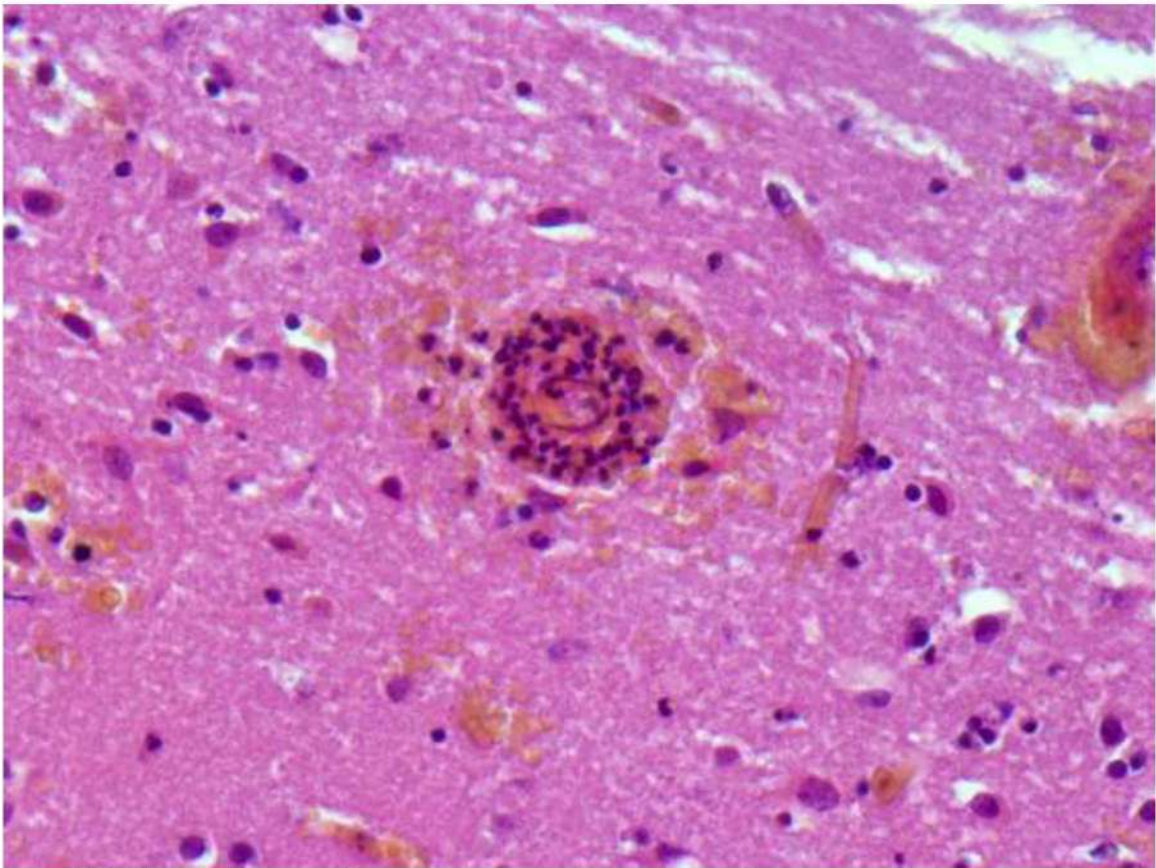


Рис. 163. Головной мозг. Деструктивно-продуктивный тромбоваскулит. Отек, множественные мелкие кровоизлияния. Дистрофические изменения нейронов. Окраска гематоксилином и эозином, x 400.

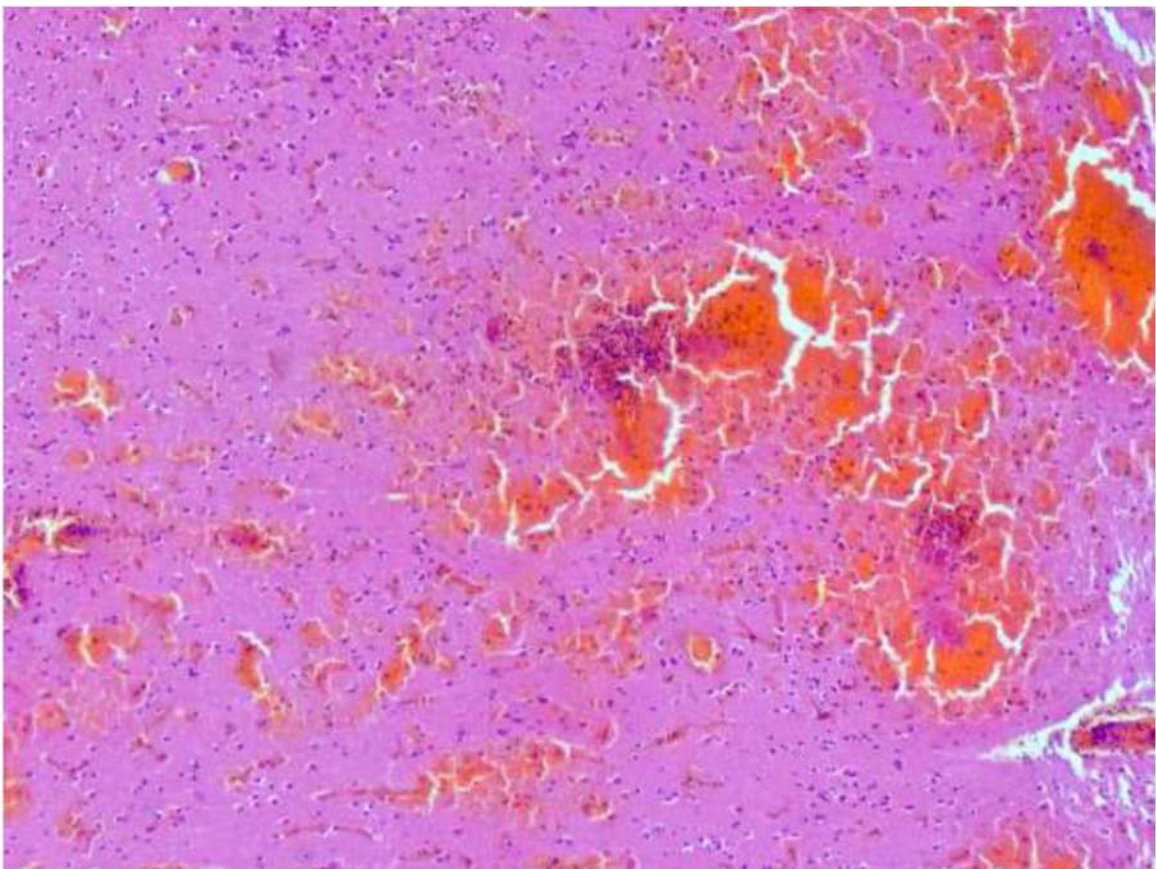


Рис. 164. Головной мозг. Деструктивно-продуктивный тромбоваскулит. Отек, множественные диапедезные кровоизлияния. Дистрофические изменения нейронов. Окраска гематоксилином и эозином, x 120.

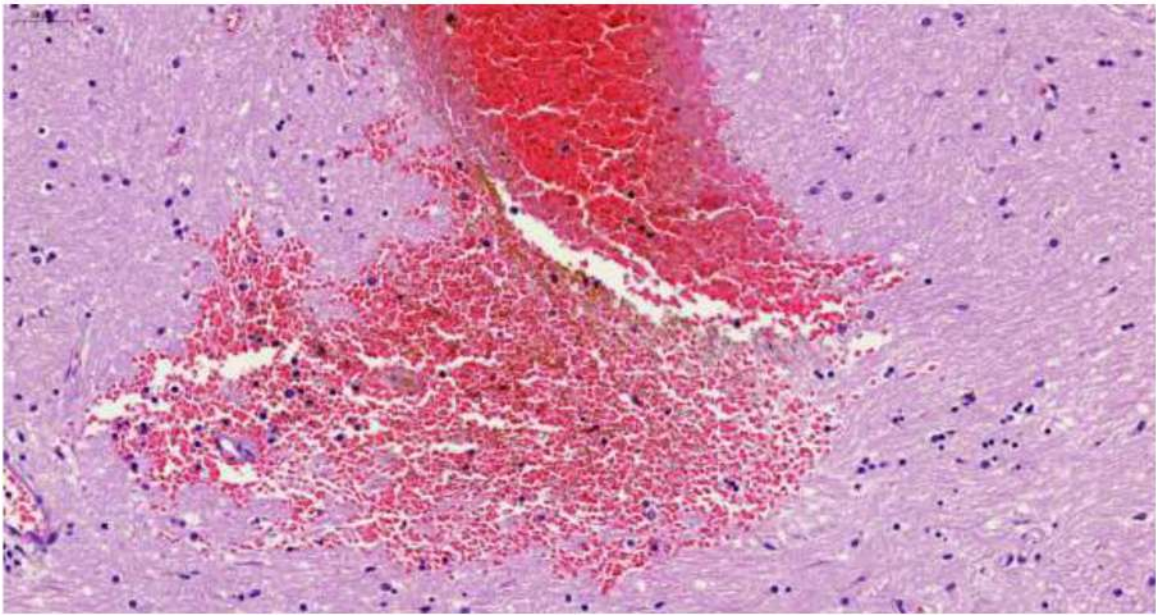


Рис. 165. Головной мозг. Отек, Массивное кровоизлияние и участок геморрагического пропитывания ткани мозга. Окраска гематоксилином и эозином, x 150.

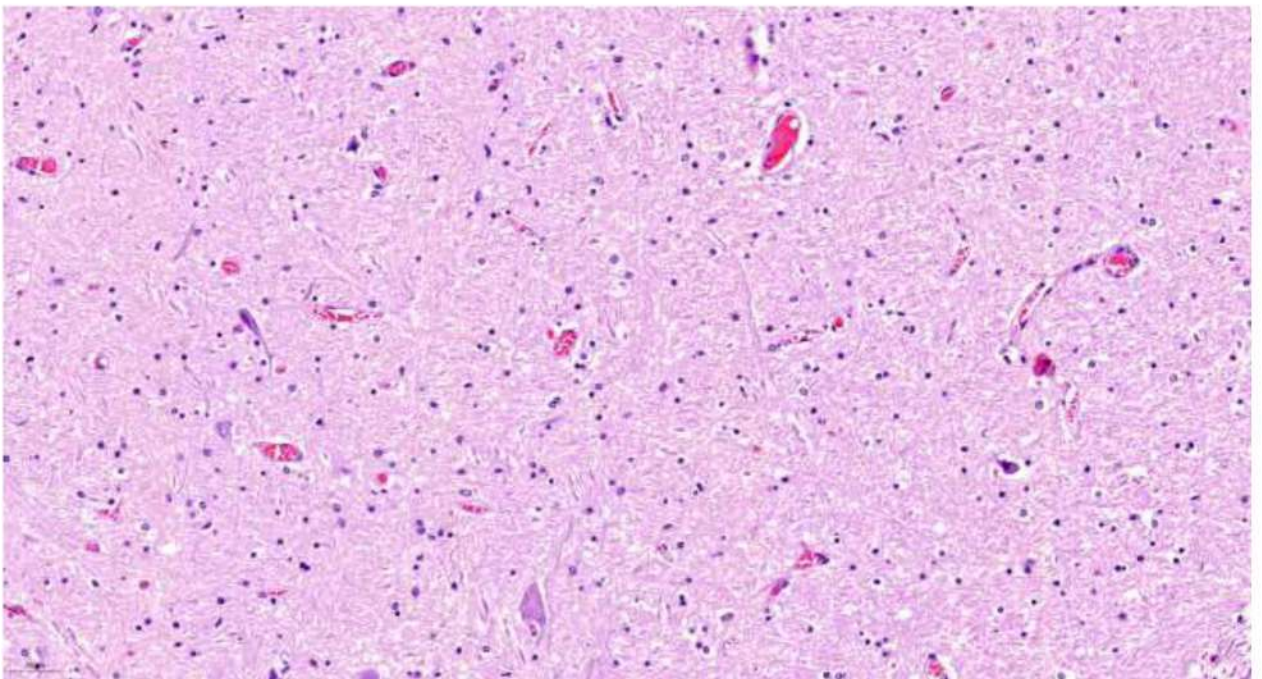


Рис. 166. Головной мозг. Отек, выраженное полнокровие микроциркуляторного русла со сгустками эритроцитов в просвете сосудов. Окраска гематоксилином и эозином, x 60.

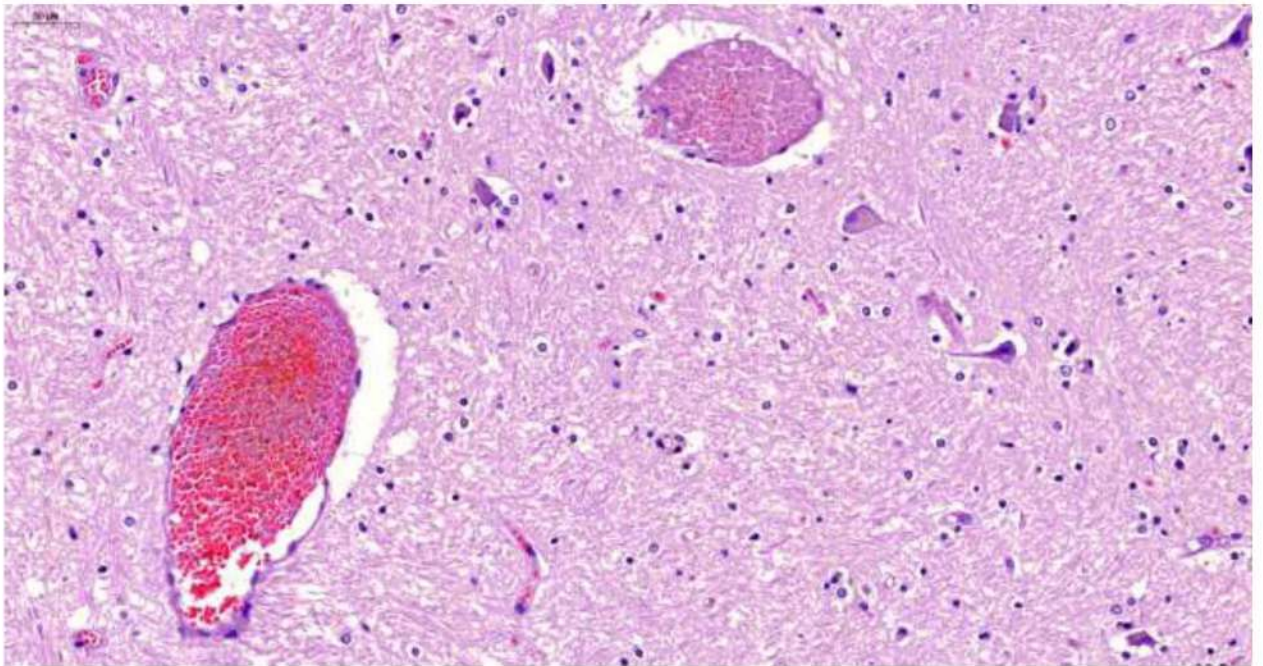


Рис. 167. Головной мозг. Отек, фибриновые, с большой примесью эритроцитов, тромбы в просвете сосудов. Дистрофические изменения нейронов, слабая пролиферация микроглии. Окраска гематоксилином и эозином, x 250.

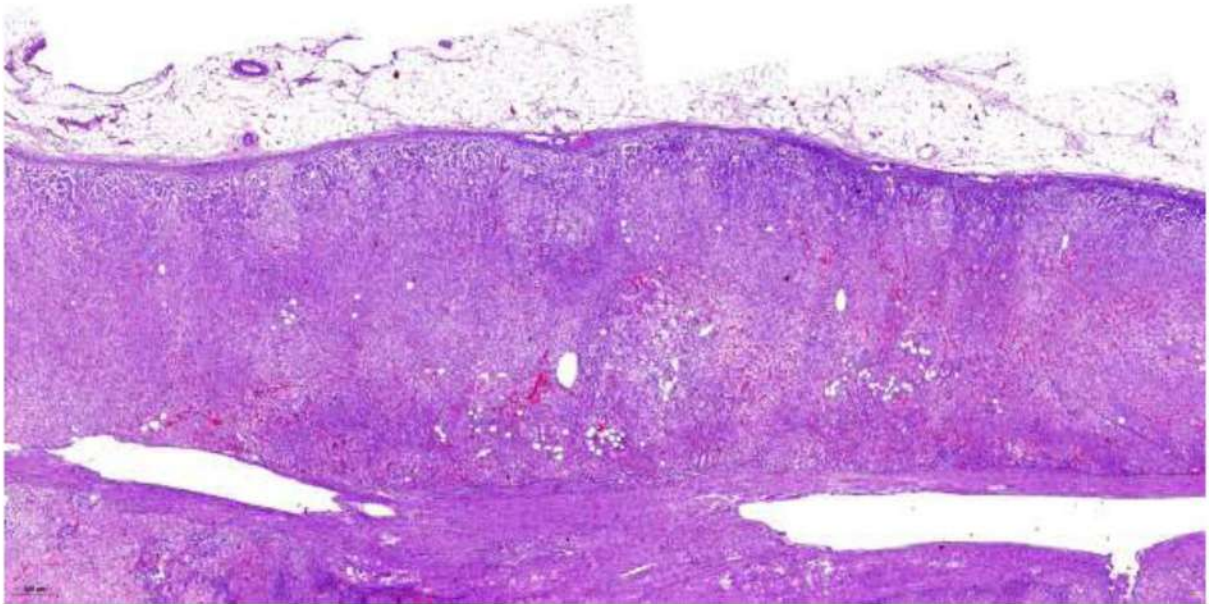


Рис. 168. Надпочечник. Выраженное полнокровие микроциркуляторного русла. Окраска гематоксилином и эозином, x 20.

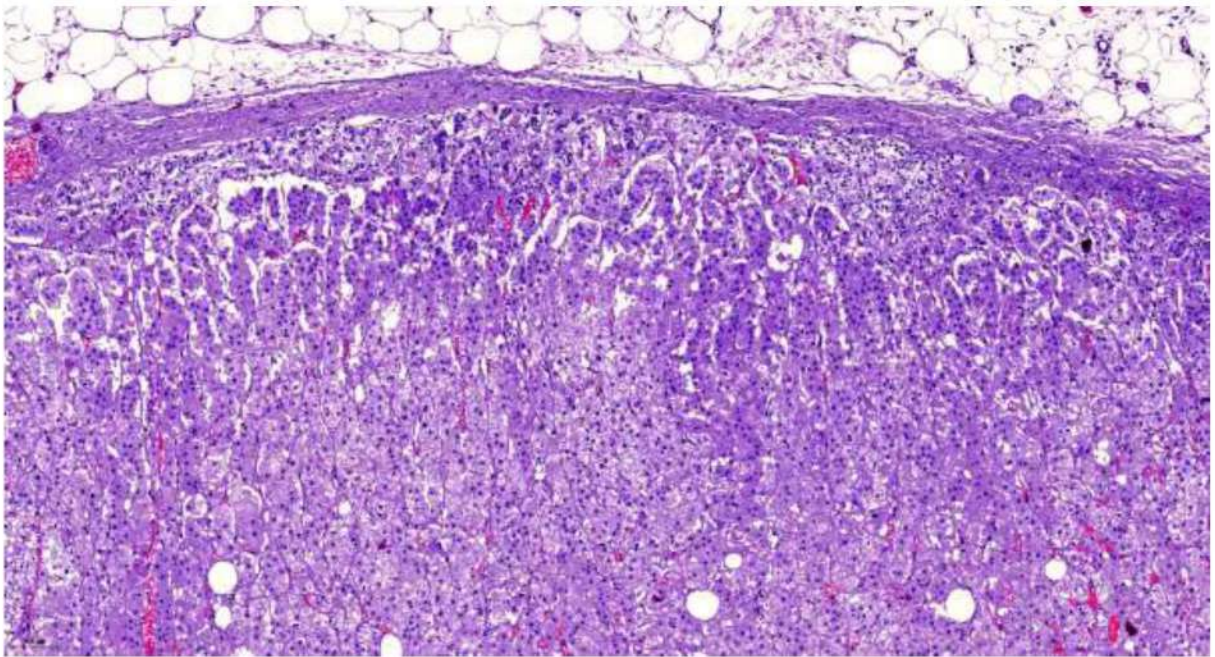


Рис. 169. Надпочечник. Выраженное полнокровие микроциркуляторного русла. Окраска гематоксилином и эозином, х 60.

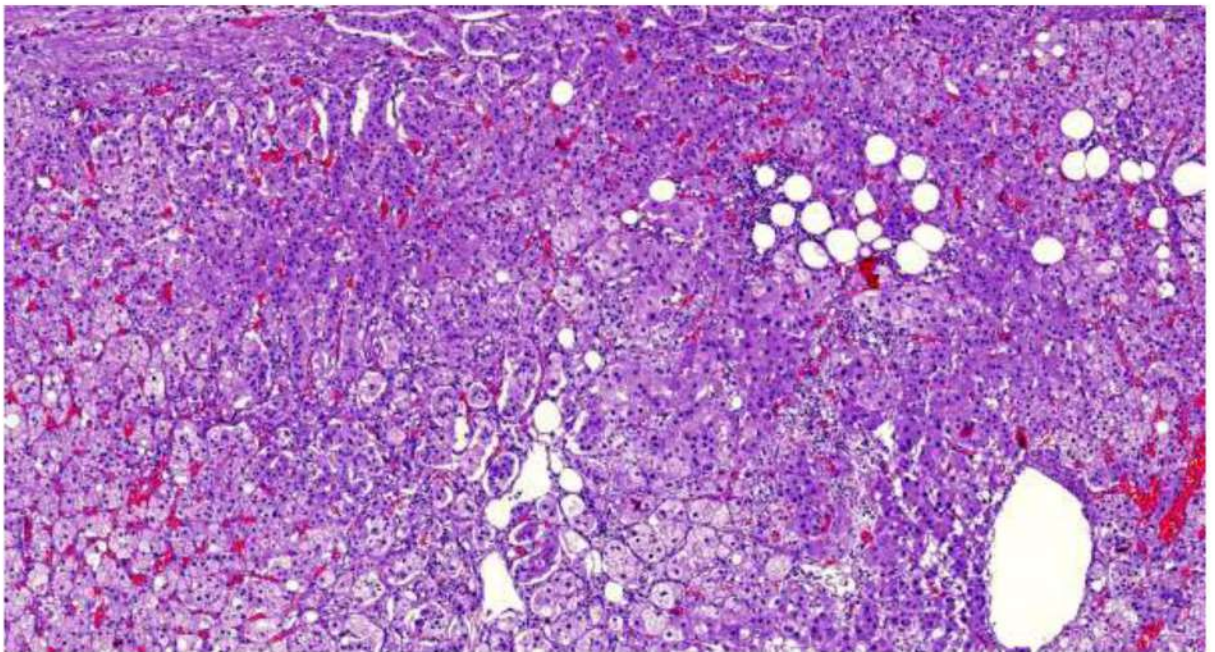


Рис. 170. Надпочечник. Выраженное полнокровие микроциркуляторного русла. Очаговая лимфоидная инфильтрация клубочковой и пучковой зон коры. Очаги липоматоза. Окраска гематоксилином и эозином, х 120.

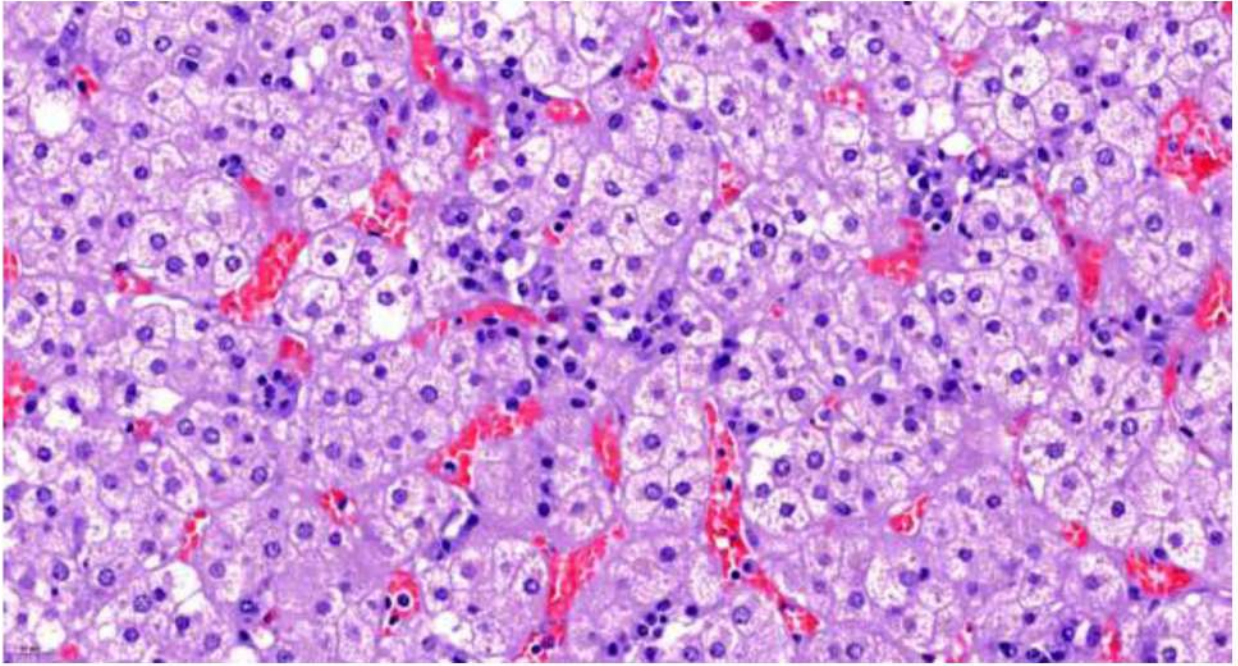


Рис. 171. Надпочечник. Выраженное полнокровие микроциркуляторного русла. Очаговая слабая лимфо-плазмноклеточная инфильтрация клубочковой и пучковой зон коры. Дистрофические изменения светлых клеток клубочковой зоны. Окраска гематоксилином и эозином, х 400.

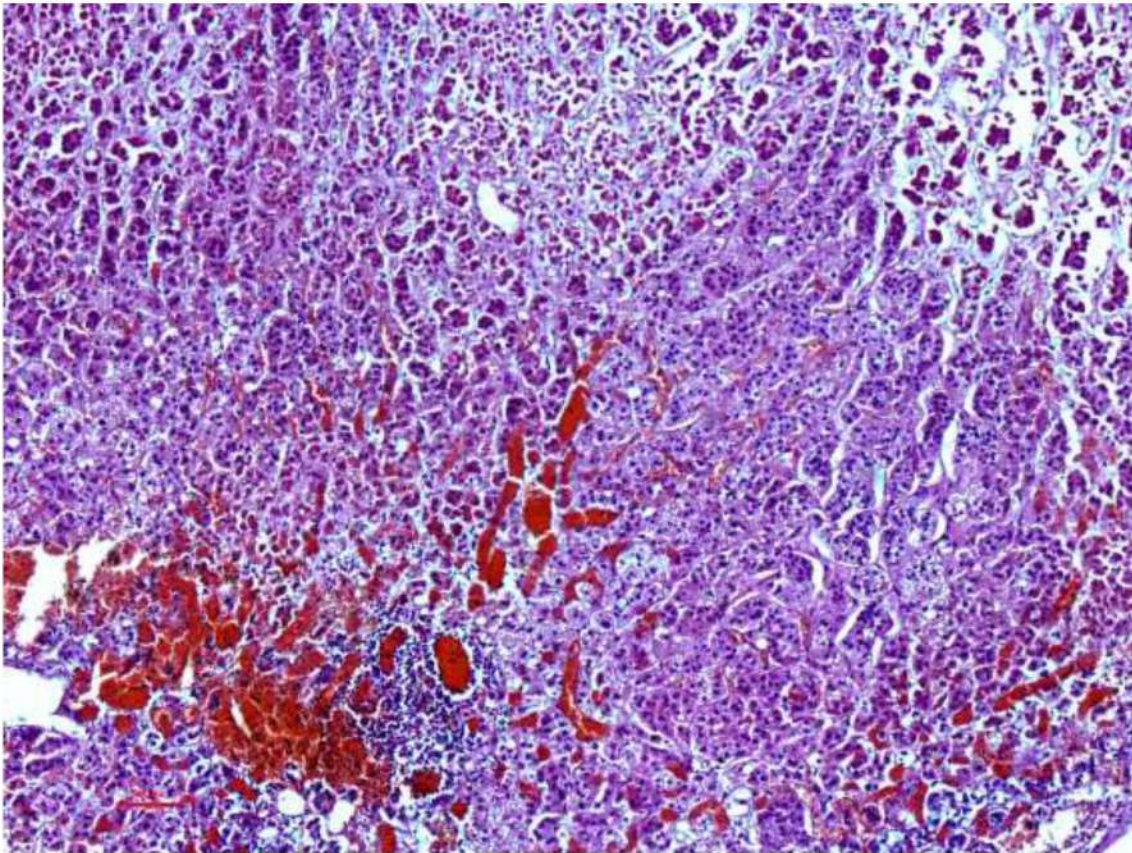


Рис. 172. Надпочечник. Выраженное полнокровие микроциркуляторного русла с очаговым кровоизлиянием. Очаговая лимфоидная инфильтрация на границе сетчатой зоны коры и мозгового вещества. Окраска гематоксилином и эозином, х 120.

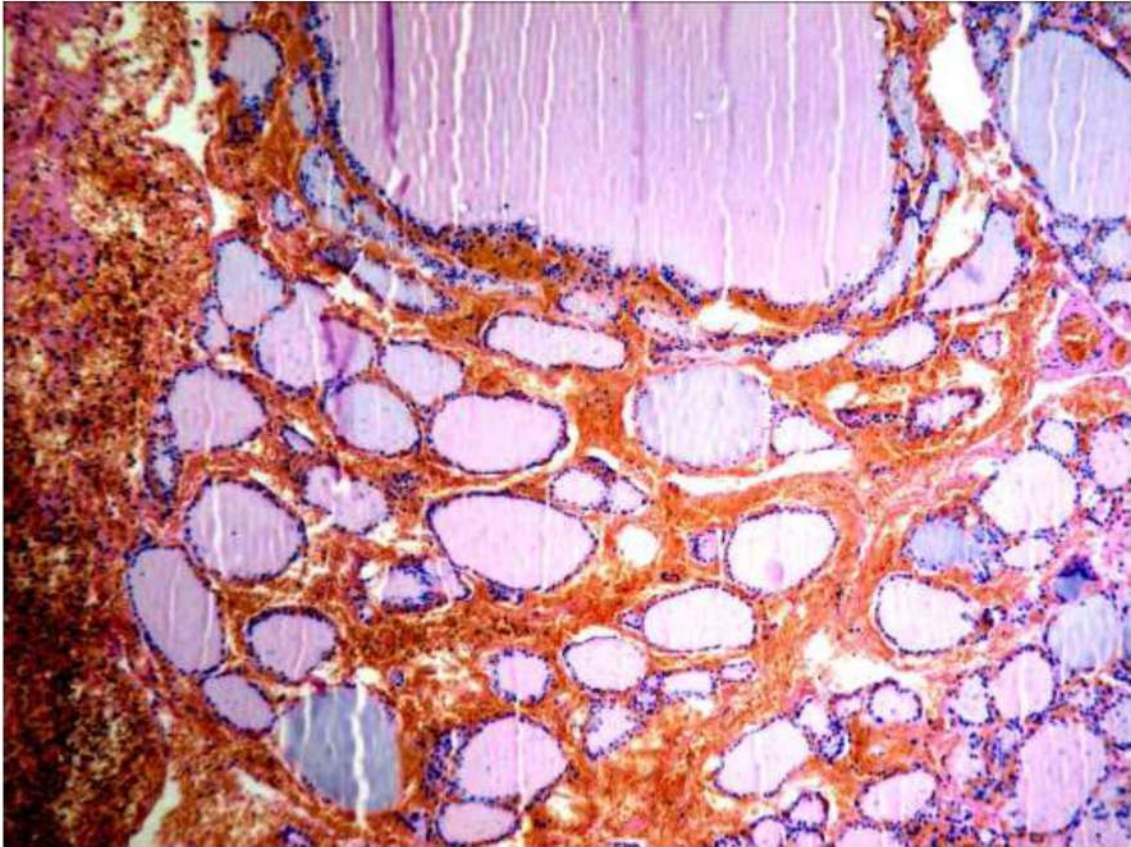


Рис. 173. Щитовидная железа. Массивное геморрагическое пропитывание стромы. Фолликулы преимущественно небольшого диаметра, с единичными расширенными. Фолликулярный эпителий уплощен, коллоид плотный, эозинофильный (низкая функциональная активность). Окраска гематоксилином и эозином, х 250.

Рекомендуемая литература

1. Временные методические рекомендации: профилактика, диагностика и лечение новой коронавирусной инфекции (COVID-19). Версия 6 (28.04.2020) // Министерство здравоохранения российской Федерации https://rosminzdrav.ru/system/attachments/attaches/000/050/122/original//28042020_MR_COVID-19_v6.pdf
2. Драпкина, О.М. Covid-19: неотложные вопросы оценки заболеваемости, распространенности, летальности и смертности / О.М. Драпкина [и др.] // Профилактическая медицина. – 2020. – Т. 23, № 1. – С. 7–13 <https://doi.org/10.17116/profmed2020230117>
3. Зайратьянц О.В., Черняев А.Л., Чучалин А.Г., Полянко Н.И., Келли Е.И., Рогов К.А., Михалева Л.М., Трусов А.Е., Самсонова М.В., Поминальная В.М. Патоморфология легких при тяжелой форме гриппа А(Н1N1). // Анестезиология и реаниматология. - 2010. - №3. - С.25-29
4. Патологическая анатомия легких при COVID-19. Атлас. Зайратьянц О.В. (ред.), Самсонова М.В., Михалева Л.М., Черняев А.Л., Мишнев О.Д., Крупнов Н.М. Москва; Рязань; Издательство ГУП РО «Рязанская областная типография, 2020. – 52 с., ил. 62.
5. Методические рекомендации ВОЗ от 16.04.2020 г. и 20.04.2020 г. (<http://WHO>).
6. Постановление Правительства Российской Федерации от 31.01.2020 г. № 66 «О внесении изменения в перечень заболеваний, представляющих опасность для окружающих».
7. Постановление Правительства Российской Федерации от 31.03.2020 г. № 373 «Об утверждении Временных правил учета информации в целях предотвращения распространения новой коронавирусной инфекции (COVID-19)».
8. Правила работы патологоанатомических отделений при коронавирусной инфекции (COVID-19). Патологическая анатомия COVID-19. Временные методические рекомендации. Версия 2 (под ред. О.В.Зайратьянц), Москва, НИИОЗММ ДЗМ, 2020, 44 с.
9. Учебно-методическое пособие Академии постдипломного образования ФГБУ «ФНКЦ ФМБА России» «Новая коронавирусная инфекция (COVID-19): этиология, эпидемиология, клиника, диагностика, лечение и профилактика», Москва, 2020.
10. Цинзерлинг В.А. , Вашукова М.А. , Васильева М.В. , Исаков А.Н. , Луговская Н.А. , Наркевич Т.А., Суханова Ю.В. , Семенова Н.Ю., Гусев Д.А. Вопросы патоморфогенеза новой коронавирусной инфекции (COVID-19) Журнал инфектологии. Том 12, № 2, 2020 С.5-11. DOI: 10.22625/2072-6732-2020-12-2-5-11.
11. Черняев А.Л., Зайратьянц О.В., Полянко Н.И., Келли Е.И., Рогов К.А., Михалева Л.М., Чарторижская Н.Н., Трусов А.Е., Самсонова М.В., Чучалин А.Г. Патологическая анатомия гриппа А/Н1N1. // Архив патологии. - 2010. - №3. - С.3-7.

12. Чучалин А.Г., Черняев А.Л., Зайратьянц О.В., Келли Е.И., Рогов К.А., Михалева Л.М., Трусов А.Е., Самсонова М.В., Чарторижская Н.Н. Патологическая анатомия легких при гриппе А(Н1N1), по данным аутопсий. // Пульмонология. - 2010. - №1. - С.5-11
13. Amdahl M. Covid-19: Debunking the Hemoglobin Story // <https://medium.com/@amdahl/covid-19debunking-thehemoglobin-story-ce27773d1096>
14. Baig A.M., Khalleed A., Ali U., Syeda H. Evidence of COVID-19 virus targeting the CNS: tissue distribution, host-virus interaction, and proposed neurotropic mechanisms / A.M.Baig, A. Khalleed, U. Ali, H. Syeda // ACS Chem. Neurosci. – 2020;11, 995-998
15. Barton L.M. COVID-19 Autopsies, Oklahoma, USA / L.M.Barton, E.J. Duval, E. Stroberg, S. Ghosh, S. Mukhopadhyay // Am. J. Clin. Pathol. – 2020; XX:1-9 <https://doi.org/10.1093/AJCP/AQAA062>
16. Chen XB, Du SH, Lu JC et al. Retrospective Analysis of 61 Cases of Children Died of Viral Pneumonia. Fa Yi Xue Za Zhi. 2020 Mar 25;36(2). doi: 10.12116/j.issn.1004-5619.2020.02.002. [Epub ahead of print] English, Chinese.
17. Chuan Qin, Luoqi Zhou, Ziwei Hu, et al. Dysregulation of Immune Response in Patients With Coronavirus 2019 (COVID-19) in Wuhan, China Clinical Infectious Diseases, ciaa248, Published: 12 March 2020
18. Dalan R. The ACE-2 in COVID-19: Foe or friend? / R. Dalan, S.R. Bornstein, Ali El-Armouche et al. // Horm. Metab. Res. – 2020; 52:257-263 <https://doi.org/10.1055/a-1155-0501>
19. Fox S.E., Akmatbekov A., Harbert J.L., Li G., Brown J.Q., Heide P.S.V. Pulmonary and cardical pathology in African American patients with COVID-19: an autopsy series from New Orlean. Lancet. Respiratory Medicine. 2020, may 27/ DOI: [https://doi.org/10.1016/S2213-2600\(20\)30243-45](https://doi.org/10.1016/S2213-2600(20)30243-45).
20. Hua Su. Renal histopathological analysis of 26 postmortem findings of patients with COVID-19 in China / S. Hua, Y. Ming, W. Cheng et al. // Kidney International. – 2020 <https://doi.org/10.1016/j.kint.2020.04.003>
21. Hoffmann M, Kleine-Weber H, Schroeder S, et al. SARS-CoV-2 Cell Entry Depends on ACE2 and TMPRSS2 and Is Blocked by a Clinically Proven Protease Inhibitor. Cell 2020. [Google Scholar]
22. Ling Lin, Lianfeng Lu, Wei Cao, Taisheng Li Hypothesis for potential pathogenesis of SARS-CoV-2 infection—a review of immune changes in patients with viral pneumonia. Pages 727-732 / Received 26 Feb 2020, Accepted 17 Mar 2020, Accepted author version posted online: 20 Mar 2020, Published online: 30 Mar 2020
23. Liu W. COVID-19: Attacks the 1-beta Chain of Hemoglobin and Captures the Porphyrin to Inhibit Heme Metabolism / W. Liu, H. Li // <https://doi.org/10.26434/chemrxiv.11938173.v8>
24. Liu Q, Wang RS, Qu GQ, et al. Gross examination report of a COVID-19 death autopsy. Fa Yi Xue Za Zhi. 2020 Feb 25;36(1):21-23. doi:

- 10.12116/j.issn.1004-5619.2020.01.005. [Epub ahead of print] English, Chinese.
25. Meijuan Zheng, Yong Gao, Gang Wang, et al. Functional exhaustion of antiviral lymphocytes in COVID-19 patients. *Cellular & Molecular Immunology* volume 17, pages 533–535 (2020) / Published: 19 March 2020
 26. Tang, Ning; Li, et al. Abnormal coagulation parameters are associated with poor prognosis in patients with novel coronavirus pneumonia. *Journal of Thrombosis and Haemostasis* (2020), 18(4), 844-847 CODEN: JTHOA5; ISSN: 1538-7933. English.
 27. O'Donnell R., Tasker, RC & Roe, MF SARS: understanding the coronavirus. *BMJ* 2003; 327 doi: (Published 11 September 2003) Cite this as: *BMJ* 2003;327:620
 28. Petrosillo N, Viceconte G, Ergonul O, Ippolito G, Petersen E. COVID-19, SARS and MERS: are they closely related? *Clin Microbiol Infect.* 2020 Mar 28. pii: S1198-743X(20)30171-3. doi: 10.1016/j.cmi.2020.03.026. [Epub ahead of print]
 29. Provisional guidelines on autopsy practice for deaths associated with COVID-19. *Chin J Pathol*, 2020,49: Epub ahead of print.
 30. Qun Li, Xuhua Guan, Peng Wu, et al. Early Transmission Dynamics in Wuhan, China, of Novel Coronavirus-Infected Pneumonia. *Journal of Forensic Medicine*, February 2020, Vol.36, No.1 1199-1207 .Doi: 10.12116/j.issn.1004-5619.2020.01.00
 31. Shoenfeld Y. Corona (COVID-19) time musings: our involvement in COVID-19 pathogenesis, diagnosis, treatment and vaccine planning // *Autoimmunity reviews* article in press <https://doi.org/10.1016/j.autrev.2020.102538>
 32. Varga S. Endothelial cell infection and endotheliitis in CoVID-19 / S. Varga, A.J. Flammer, P. Steiger et al. // *The Lancet* Polished online / – 2020 [https://doi.org/10.106/S0140-6736\(20\)30937-5](https://doi.org/10.106/S0140-6736(20)30937-5)
 33. Wei Cao¹, Taisheng Li¹ COVID-19: towards understanding of pathogenesis. *Cell Research* (2020) 30:367–369; <https://doi.org/10.1038/s41422-020-0327-4>
 34. Wichmann D. Autopsy Findings and Venous Thromboembolism in Patients With COVID-19 / D. Wichmann, J. Sperhake, M. Lutgehetmann et al. // *Annals.org.* published. –2020;0: 5 <https://doi.org/10.7326/M20-2003>
 35. Wootton S.C. Viral infection in acute exacerbation of idiopathic pulmonary fibrosis / S.C. Wootton, D.S. Kim, Y. Kondoh, H.R. Collard et al. // *Am. J. Respir. Crit. Care Med.* 2011;183(12):1698-1702
 36. Xiao-Hong Y. Pathological evidence for residual SARSCoV-2 in pulmonary tissues of ready for discharge patient / Y. Xiao-Hong, H. Zhi-Cheng, L. Ting-Yuan et al. // *Cell Research*– 2020;0: 1-3 <https://doi.org/10.1038/s41422-020-0318-5>
 37. Xiao F, Tang M, Zheng X, Liu Y, Li X, Shan H, Evidence for gastrointestinal infection of SARS-CoV-2, *Gastroenterology* (2020) <https://doi.org/10.1053/j.gastro.2020.02.055>

38. Yan Zhang, Meng Xiao, Shulan Zhang, et al. Coagulopathy and Antiphospholipid Antibodies in Patients with Covid-19 *N Engl J Med* 2020; April 23, 382:e38 DOI: 10.1056/NEJMc2007575
39. Yao XH, Li TY, He ZC, et al. A pathological report of three COVID-19 cases by minimally invasive autopsies. 2020 Mar 15;49(0):E009. doi: 10.3760/cma.j.cn112151-20200312-00193. [Epub ahead of print] Chinese.]
40. Qian Z, Travanty EA, Oko L, et al. . Innate immune response of human alveolar type II cells infected with severe acute respiratory syndrome-coronavirus. *Am J Respir Cell Mol Biol* 2013; 48: 742–748. doi:10.1165/rcmb.2012-0339OC
41. Xu, Zhe; Shi, Lei; et al. Pathological findings of COVID-19 associated with acute respiratory distress syndrome. *Lancet Respiratory Medicine* (2020), 8(4), 420-422 CODEN: LRMAAU; ISSN: 2213-2600. English.